БІЧНИЙ АМІОТРОФІЧНИЙ СКЛЕРОЗ і лобово-скронева деменція, що супроводжуються конверсійним розладом

Лобово-скронева деменція зазвичай характеризується прогресуючим погіршенням когнітивних функцій, поведінки та мовлення, супроводжується гетерогенними симптомами і часто співіснує з бічним аміотрофічним склерозом. До вашої уваги представлено огляд клінічного випадку пацієнтки з поєднанням згаданих вище патологій, який був описаний P. Wibawa et al. у статті «Motor neuron disease and frontotemporal dementia presenting with a conversion disorder» видання Psychiatry Research Case Reports (2023, June; 2 (1): 100082).

Лобово-скронева деменція — це нейродегенеративний розлад, третя за поширеністю форма, яка зазвичай уражає пацієнтів віком до 65 років. Початок захворювання здебільшого настає в середньому віці (40—60 років). Серед перших симптомів — неадекватна соціальна поведінка (наприклад, розгальмованість, апатія), проте, розумові й орієнтувальні функції залишаються незміненими.

Із прогресуванням хвороби в пацієнтів можуть виникати моторні розлади та акінетичний паркінсонізм. Для лобово-скроневої деменції характерне прогресуюче погіршення когнітивних функцій, розлади поведінки та мовлення.

За даними дослідження, бічний аміотрофічний склероз співіснує із зазначеною формою деменції приблизно у 15 % пацієнтів, крім того, у багатьох із них це зумовлено генною мутацією (Burrell et al., 2011).

Таке поєднання, як правило, проявляється гетерогенно (зі складними клінічними ознаками), зокрема психіатричними, тому нерідко на практиці хибно діагностується як конверсійний розлад.

Описуючи представлений клінічний випадок, P. Wibawa et al. проаналізували гіпотези щодо органічної природи розвитку розладів і висвітлили характерні особливості атипових соматичних скарг.

Клініний випадок

До нейропсихіатричного стаціонару госпіталізували 65-річну жінку для оцінювання органічного розладу із 6-місячною історією когнітивних порушень, розгальмованості та психотичної депресії з ексцентричною поведінкою і почуттям провини.

Крім того, у жінки спостерігалися епізоди сексуально неприйнятної та нав'язливої поведінки, підозрілість і повідомлення про хибне переконання щодо отруєння сім'ї пацієнтки. Таким симптомам передувала дворічна історія депресії з пізнім початком.

Пацієнтка пройшла комплексне психіатричне, неврологічне та нейропсихологічне обстеження (Tsoukra et al., 2022). Так, при застосуванні інструменту для скринінгу на когнітивні порушення в нейропсихіатричному відділенні (NUCOG) бальна оцінка сягала 91 зі 100, на підставі чого було встановлено легкий дефіцит уваги та здатності до найменування (Walterfang et al., 2006).

Результати електроенцефалографії та магнітно-резонансної томографії (МРТ) головного мозку не підтвердили жодних аномалій, тоді як виконання дослідження за допомогою методу однофотонної емісійної комп'ютерної томографії (ОФЕКТ) засвідчило на рівні середнього таламуса неоднозначні ознаки гіпоперфузії лівого верхнього лобового відділу на початковому етапі (рис. 1).

На тлі приймання рисперидону (3 мг) та венлафаксину (150 мг) ознаки психозу згодом зменшилися. Це одужання в поєднанні з когнітивним і функціональним поліпшенням уможливило виключення деменції або іншої органічної етіології.

Через два місяці пацієнтка знову звернулася до невропатолога зі скаргами на слабкість у ногах і тулубі, ригідність шиї та плеча. На момент огляду м'язової слабкості за пірамідним типом не було.

У жінки спостерігалася легка ригідність верхніх кінцівок і незвична хода з передньо-латеральним згинанням тулуба. Було діагностовано конверсійний розлад і паркінсонізм, спричинений анти, спричинений антипсихотиками.

Попри відміну психотропних препаратів, фізіотерапію та психологічне лікування, протягом шести місяців

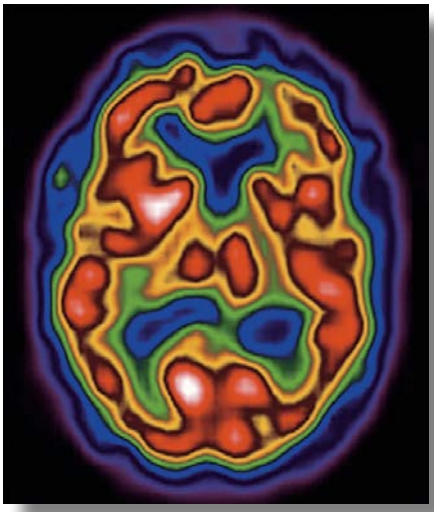

Рисунок 1. Зображення головного мозку, отримане методом ОФЕКТ

Адаптовано згідно з P. Wibawa et al. Motor neuron disease and frontotemporal dementia presenting with a conversion disorder. Psychiatry Research Case Reports. 2023, Vol. 2, № 1: 100082.

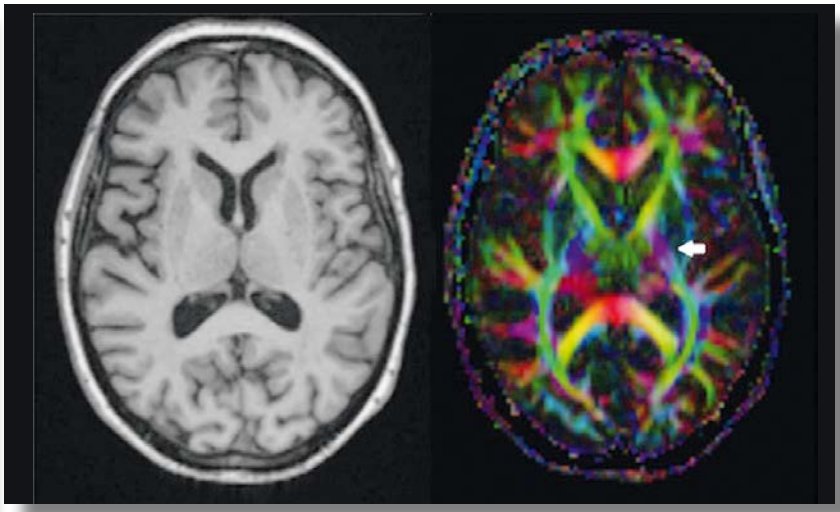

Рисунок 2. Зображення в режимі FLAIR на рівні базальних гангліїв в аксіальній проєкції (А); отримане методом дифузійної тензорної трактографії в аксіальній проекції (Б)

Адаптовано згідно з P. Wibawa et al. Motor neuron disease and frontotemporal dementia presenting with a conversion disorder. Psychiatry Research Case Reports. 2023. Vol. 2, № 1: 100082.

рухливість пацієнтки знизилася до стану прикутості до інвалідного візка, що стало причиною повторної госпіталізації до психоневрологічного стаціонару.

На момент прибуття до медичного закладу жінка повідомила про постійне відчуття «паніки в животі», яке потім поширювалося на все тіло. Вона вважала саме свою тривожність причиною нерухомості та очікувала на повне одужання після зменшення цієї нервозності та занепокоєння. Такі прояви ускладнювалися наявністю сильної апатії впродовж двох попередніх місяців.

Додаткові дані анамнезу підтвердили, що у матері пацієнтки був тривожний розлад і деменція із пізнім початком (у віці 70 років; через два роки вона померла).

Неврологічний огляд виявив втрату піднесення великого пальця і виразні посмикування в проксимальних відділах кінцівок. Зокрема, спостерігалася легка ригідність верхніх і нижніх кінцівок.

У пацієнтки також була наявна довільна автоматична дисоціація рук — вона не могла виконати певний рух за командою, попри здатність здійснювати порівнянний цілеспрямований рух. Її мовлення було тихим, долонний і хапальний рефлекси позитивними. Електроміографічний тест підтвердив наявність бічного аміотрофічного склерозу і феномена «розщепленої руки» з правого боку (Corcia et al., 2021).

Під час виконання МРТ T1-, T2-зважені зображення та зображення, зважені за неоднорідністю магнітного поля, не підтвердили змін кортикоспінального тракту, тоді як дифузійна тензорна трактографія підтвердила ознаки лівобічної аномалії.

На рівні базальних гангліїв зображення в режимі МРТ із відновленням інверсії ослабленого спинномозковою рідиною сигналу (режим FLAIR) в аксіальній проєкції не виявлено кортикоспінальної гіперінтенсивності.

Зображення, представлене на рисунку 2, отримане за допомогою методу дифузійної тензорної трактографії в аксіальній проєкції, засвідчило аномальну дифузію лівої задньої ніжки внутрішньої капсули (стрілкою показано зображення фіолетового кольору) порівняно з нормальним поздовжньо орієнтованим трактом білої речовини праворуч (показано синім кольором). Проте атрофії лобової частки та інших відділів мозку не не виявлено.

Зокрема, виконання спірометрії підтвердило помірний рестриктивний дефект — форсована життєва ємність легень становила 62 %, а об'єм форсованого видиху за першу секунду — 54 %.

Результати когнітивного тестування також продемонстрували значний дефіцит уваги та когнітивних функцій. У пацієнтки було діагностовано поведінковий варіант лобово-скроневої деменції в поєднанні з бічним аміотрофічним склерозом.

На жаль, генетичне тестування не було завершено, оскільки за два тижні пацієнтка померла від зупинки дихання.

Обговорення

Співіснування психозу, поведінки з порушенням когнітивних функцій і бічного аміотрофічного склерозу є встановленим феноменом у популяціях як пацієнтів із лобово-скроневою деменцією, так і з бічним аміотрофічним склерозом (Lillo et al., 2010).

Як зазначають дослідники, за результатами проведених досліджень генетичного зв'язку в більшості випадків поєднання лобово-скроневої деменції з бічним аміотрофічним склерозом виявлено патологічне збільшення кількості гексануклеотидних повторів у гені C9orf72 (Taylor et al., 2016).

Порівняно з випадками лобово-скроневої деменції без бічного аміотрофічного склерозу нейровізуалізаційні дослідження у пацієнтів із поєднанням цих патологій продемонстрували виразнішу атрофію за межами лобово-скроневої ділянки, зокрема у тім'яній та поясній корі та підкіркових структурах.

Саме наявністю цієї поширеної патології можна пояснити значну фенотипову варіабельність поєднання лобово-скроневої деменції та бічного аміотрофічного склерозу (Prado et al., 2015).

Попри згадані особливості, звичайне рентгенологічне оцінювання захворювання часто не дає належних результатів. Власне, відсутність змін у кортикоспінальних шляхах за результатами звичайних МРТ-досліджень (наприклад, гіперінтенсивності кортикоспинального тракту на Т2-зважених зображеннях або в режимі FLAIR) не є ні специфічною, ні чутливою, тоді як дані дифузійної тензорної візуалізації, протонної ^{1}H-МР-спектроскопії, об'ємного аналізу та досліджень із використанням послідовності градієнтного відлуння були запропоновані для покращення виявлення та моніторингу прогресування бічного аміотрофічного склерозу (Agosta et al., 2010).

Крім МРТ-досліджень і генетичного тестування, у клінічну практику все більше інтегруються сучасні підходи, корисність яких для розрізнення лобово-скроневої деменції в поєднанні з бічним аміотрофічним склерозом та функціональних неврологічних симптомів / первинних психіатричних розладів продемонстровано, як-от:

- визначення рівня легких ланцюгів нейрофіламентів у спинномозковій рідині;
- застосування клінічних інструментів «біля ліжка пацієнта»;
- дотримання рекомендацій міжнародних експертів (Ducharme et al., 2020; Eratne et al., 2022; Davy et al., 2021; Shweiki et al., 2019; Ducharme et al., 2019).

Як зазначають P. Wibawa et al., атипові феноменологічні ознаки, які наявні в представленому клінічному випадку, зокрема параноїдне та інші види маячення, тактильні та зорові порушення сприйняття, ажитація, емоційна лабільність, тривожність, дизартрія, дисфагія та чутливий до антипсихотиків паркінсонізм, були описані в когорті носіїв c9orf72 (Landqvist Waldö et al., 2013).

Хоча відносно раптова смерть пацієнтки була несподіваною, старший вік, бульбарний синдром і респіраторні ознаки, а також когнітивні порушення асоційовані з ранньою смертю (Simon et al., 2014).

Незважаючи на поширеність, депресія та скарги на соматичні / больові симптоми за лобово-скроневої деменції розпізнаються рідше. Близько 40 % пацієнтів із такою деменцією і до 60 % осіб із її поєднанням із бічним аміотрофічним склерозом повідомляють саме про такі симптоми (Landqvist Waldö et al., 2014).

Серед соматичних скарг можуть бути:

- дискомфорт у животі та грудях,
- головний біль і біль у ногах.

Можливе патофізіологічне підґрунтя атипового соматичного досвіду також було продемонстровано в нейрофізіологічному дослідженні, присвяченому порівнянню випадків лобово-скроневої деменції, асоційованої / неасоційованої із c9orf72, яке виявило змінену обробку «схеми тіла» (відображення образу тіла у свідомості) у першій групі (Downey et al., 2014).

Доволі велика зона атрофії за поєднання лобово-скроневої деменції та бічного аміотрофічного склерозу може також охоплювати вторинну або додаткову моторну зону в префронтальній корі, яка є ключовою ділянкою, що викликає серйозний інтерес під час дослідження розладів моторної конверсії (Voon et al., 2011; Mathew et al., 2018).

Отже, пацієнти з поєднанням лобово-скроневої деменції і бічним аміотрофічним склерозом можуть бути біологічно чутливими до нейрокогнітивного соматичного дисонансу. Щодо клінічного погляду, виявлення лише періодичної рухово-вольової дисоціації верхніх кінцівок в описаному випадку могло ввести в оману експертів із діагностування конверсійного розладу, оскільки вона є загальною та допоміжною ознакою функціональних неврологічних розладів.

Як наслідок, це призвело до затримки надання належної допомоги відповідно до наявних симптомів і призначення хворобо-модифікувального лікування бічного аміотрофічного склерозу.

Висновки

Представлений клінічний випадок акцентує увагу на важливості сучасного розуміння нейрокогнітивних процесів із соматоформними симптомами. P. Wibawa et al. пропонують перелік клінічних «червоних прапорців», які мають викликати підозру щодо розвитку органічних розладів за соматоформних симптомів, а саме:

1. Перші прояви в літньому віці (>65 років).
2. Прогресування / погіршення соматичних ознак.
3. Неврологічні розлади в сімейному анамнезі.
4. Відсутність попередніх ознак дезадаптивної особистості або рис пристосування.
5. Відсутність супутньої психіатричної патології.
6. Когнітивні порушення (прогресуючі та/або флуктуаційні).
7. Одночасні психіатричні розлади з пізнім початком, атипові або резистентні до лікування.
8. Нетипова побічна дія ліків (чутливий до антипсихотиків паркінсонізм).

Нині, як зазначають дослідники, частота помилкового діагностування конверсійних розладів суттєво знизилася, а поширеність соматоформних розладів стає дедалі меншою серед осіб старшої вікової групи (Hilderink et al., 2013; Slater, 1965).

Підсумовуючи, автори статті також наголосили на тому, що потрібна надзвичайна обережність та увага для виключення органічних розладів за пізньої появи нових соматичних симптомів або функціональних неврологічних розладів.

Підготувала ***Наталія Купко***