СИНДРОМ КОЛЬЦЕВОЙ 14-й хромосомы

В.И. Харитонов, Д.А. Шпаченко,
КНП «Клиническая больница “ПСИХИАТРИЯ”», г. Киев;
Т.И. Бочарова,
Городская клиническая больница № 3 г. Одессы,
Детский городской центр эпилепсии

В настоящее время все чаще внимание медиков привлекают редкие генетически обусловленные синдромы. Так как частота их встречаемости относительно невелика, опыт распознавания данных синдромов у врачей узких специальностей и врачей общей практики недостаточен. Одной из таких редких мутаций является синдром кольцевой 14-й хромосомы, который имеет яркие клинические проявления. Структурные аберрации в виде кольцевидной формы могут присутствовать в каждой человеческой хромосоме. Почти половина из структурных аберраций в виде кольцевидной формы затрагивает акроцентрические хромосомы, а именно: 13, 14, 15, 21 и 22-ю. Их причиной возникновения обычно служат небольшие делеции терминальных частей короткого и длинного плеча, с последующим слиянием двух концов [1].

За исключением редких случаев, кольцевые хромосомы являются мутациями *de novo* [2]. Наследование хромосомного кольца — достаточно редкое явление. Скорее всего, это связанно с нестабильностью кольцевой хромосомы во время деления клетки, вследствие чего во время мейоза теряется кольцо и не передается потомству. Также высокая частота случаев таких мутаций именно de novo может быть обусловлена бесплодием носителей кольцевой хромосомы [1–3]. В частности, синдром кольцевой 14-й хромосомы (код #616606 в онлайн-каталоге генетических маркеров у человека — OMIM) встречается крайне редко. После описания первого случая в 1971 г. зафиксировано около 80 таких хромосомных аномалий [4]. Некоторые признаки синдрома кольцевой 14-й хромосомы — r(14) — совпадают с синдромом делеции 14q32q33, хотя и с меньшей степенью тяжести для последнего [3].

Как правило, пренатальный анамнез детей с подобной мутацией не имеет особенностей. И в большинстве случаев роды в срок, физиологические. Без отклонений вес/рост плода. В исследованиях 2012 г. только у двух пациентов из 27 была отмечена задержка внутриутробного развития с истинной микроцефалией [5].

Основные проявления кольцевой 14-й хромосомы включают: задержку психомоторного развития, умственную отсталость, нарушения поведения, специфический лицевой дисморфизм, эпилепсию, офтальмологические проблемы и нарушения в строении и функциях опорно-мышечного аппарата. Умственная отсталость (тяжелой и умеренной степени) по большей части присутствует у всех пациентов с кольцевой 14-й хромосомой [5]. Также отмечается задержка психомоторного развития — ходить дети с данной патологией начинают к 2–3 годам. Наблюдаются серьезные нарушения развития речи [6]. К тому же у таких детей могут присутствовать черты расстройства аутистического спектра: стереотипные и повторяющиеся движения, ритуалы, гипер- и гипочувствительность к сенсорным раздражителям [7]. Также описывают наличие эхолалий, гиперактивность, иногда агрессивное поведение [5].

У таких пациентов выделяют специфический лицевой дисморфизм: длинное и иногда немного асимметричное лицо; полные щеки; высокий лоб; глубоко посаженные глаза, выраженный гипертелоризм; короткий нос, длинный фильтр; маленький рот с опущенными вниз уголками [5].

Все пациенты с данной мутацией страдают эпилепсией, в большинстве случаев — медикаментозно резистентной. Начало припадков варьирует, но, как правило, это первые месяцы жизни [8]. По большей части это генерализованные тонико-клонические или очаговые приступы, с началом в височной или лобной доле с последующей вторичной генерализацией. А в более поздней литературе подчеркивается, что судороги являются скорее очаговыми припадками со вторичной генерализацией или без нее [9]. Чаще всего судороги возникают во время пробуждения или засыпания [10]. Отмечается кластерное течение судорог, нередко осложняющееся эпилептическим статусом. Эпилепсии присуща высокая медикаментозная резистентность, однако, наблюдается тенденция к ее снижению в позднем подростковом возрасте. На электроэнцефалограмме (ЭЭГ) обнаруживается медленная фоновая активность со вспышками генерализованных медленных волн, медленные волны в лобно-височных и центрально-затылочных отведениях с мультифокальными спайками, быстрые спайки в задних отведениях с последующей вторичной генерализацией [5].

Возможные офтальмологические патологии: пигментные аномалии сетчатки, пигментный ретинит, катаракту, косоглазие, макулопатию, глаукому и миопию [5]. Также часто встречающимся симптомом является мышечная гипотония и микроцефалия с постнатальным началом [5]. Наблюдается сколиоз и повышенная чувствительность к инфекциям; особенно сильно эти пациенты подвержены респираторным инфекциям [11].

Подверженность инфекционным заболеваниям связана с тем, что в дистальной области длинного плеча 14-й хромосомы расположены гены, кодирующие тяжелые цепи антител [10]. Менее часто — симптомы в виде низкого роста, нарушений сна, целиакии, ювенильного остеопороза, артрита и кофейных пятен на коже [12].

Рисунок 1. Общий вид пациента

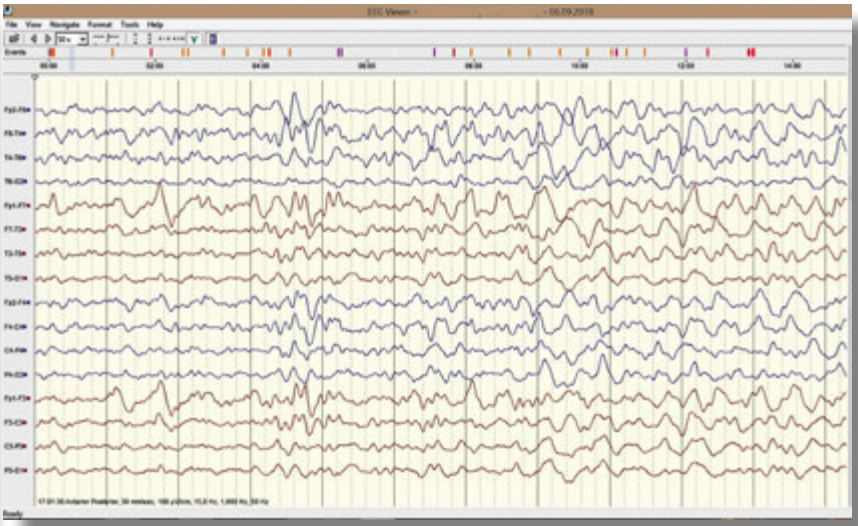

Рисунок 2. Электроэнцефалограмма пациента

Клинический случай

В 11-е отделение Клинической больницы «ПСИХИАТРИЯ» обратились родители с мальчиком, которому на тот момент было 3 года 3мес. Обратились они с жалобами на эпилептические припадки, которые возникают при пробуждении или засыпании. При этом тело мальчика большей частью выгибает назад, появляется гортанный звук, руки вытянуты вперед в тоническом напряжении, затем появляются легкие клонически подергивания, иногда левая рука сгибается в локте, и поднимается к голове. Припадок длится от 10 до 30 сек. Такие приступы серийные, до 15 за час. Частота припадков — 1–2 раза в месяц.

Ребенок рожден от 5-й беременности, 2-е роды (1-я беременность закончилась выкидышем на сроке 11 нед.; 2-я беременность — аборт по соцпоказаниям; 3-я беременность — рождение мальчика, сейчас ему 6 лет и 3 мес., здоров; 4-я беременность — анэмбриония).

Данная беременность протекала с угрозой прерывания на ранних сроках. На 34-й неделе диагностирован дистресс плода и, как следствие, проведено кесарево сечение.

Вес при рождении 1700 г, рост 43 см, 6/7/7 по шкале Апгар; ребенка сразу перевели в реанимацию, где он находился 4 недели, диагностировали транзиторное тахипноэ недоношенных, а также желтуху (уровень билирубина 700 мкмоль/л), микроцефалию.

У мальчика после выписки наблюдалась гипотония, он развивался с задержкой статомоторного развития, не держал голову до 10 мес., сидеть начал в 11 месяцев, ходить — в 1 год 11 мес.

Первый припадок случился в возрасте 14 мес. на фоне общей респираторной вирусной инфекции, тело ребенка скручивало назад 3 раза (кластер). Через неделю после первых приступов мать обратила внимание, что ребенок засматривается (до 10 сек).

Был назначен вальпроат, этосуксемид. Вальпроевая кислота не давала эффекта, ее заменили на леветирацитам. Препарат Синактен® Депо (тетракозактид) дал ремиссию на 6 месяцев с последующим возобновлением припадков, повторное введение Синактена было без эффекта.

Назначение клоназепама не дало результата, ребенок стал возбужденным, дурашливым и препарат отменили.

Осмотр

Форма головы микроцефальная, окружность 43,5 см (микроцефалия). Черепные нервы без патологии, наблюдаются множественные стигмы дизембриогенеза (эпикант, седловидный нос, длинный фильтр, оттопыренные низкопосаженные уши) (рис. 1). Поза гипотоническая. Мышечный тонус диффузно снижен. Сухожильные рефлексы Д = С, 2+. Походка шаткая, с широко расставлеными ногами. Интеллект снижен, речь отсутствует.

Обследование

Магнитно-резонансная томография (МРТ) головного мозга — норма. ЭЭГ — диффузное замедление фоновой активности с высокоамплитудными острыми волнами в передних отделах предоминантно в левой фронто-полярной области (рис. 2). Анализ молекулярного кариотипирования (Научно-исследовательский и лечебный институт материнства и детства имени Бурло Гарофоло, Италия), выполненный с помощью наборов SNP (однонуклеотидного полиморфизма), выявил наличие делеции около 2 Мб (миллионов пар оснований) концевой хромосомы 14 (chr14: 1–103357665x2, 103368103-terxl). На основании данного анализа было сделано предположение о кольцевой хромосоме 14. Анализ кариотипа подтвердил гипотезу — выявил кольцевую 14-ю хромосому (рис. 3). После установления диагноза ребенку на протяжении длительного времени проводили подбор антиэпилептической терапии. Назначение вигабатрина привело к ремиссии, которая длилась 1 год с последующим появлением одиночных припадков по типу тонического напряжения, которые иногда были серийными. Хотя последующий подбор терапии проходил с переменным успехом. Кетогенная диета, клобазам, вигабатрин и леветирацетам в комбинации не давали контроля припадков. Четыре месяца назад в схему лечения был введен ламотриджин с последующим установлением контроля приступов.

Обсуждение

Кольцевую 14-ю хромосому можно диагностировать с помощью стандартного цитогенетического исследования (кариотипирования). Выявить наличие аберрации можно также методом array-CGH (метод одновременного исследования

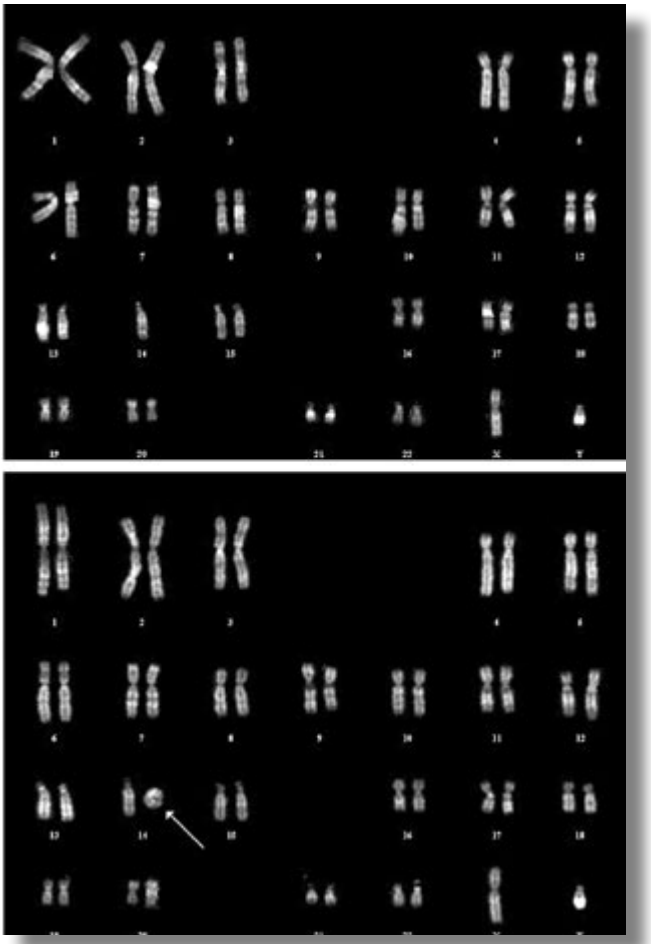

Рисунок 3. Кариотип пациента

всех хромосом для определения их количественных и качественных аномалий). Находки на МРТ неспецифичны. А в некоторых случаях может наблюдаться небольшая атрофия коры головного мозга, аномалии мозолистого тела, легкая дилатация желудочков, аномалии гиппокампа и структурные изменения мозжечка [5].

Соответствующий фенотип может также возникать из-за делеции 14q32. При кольцевидной 14-й хромосоме проявления эпилепсии гораздо тяжелее [1].

Лечение

В настоящее время лечение данной патологии исключительно симптоматическое. Как правило, основной целью лечения является если не достижение ремиссии, то хотя бы уменьшение частоты и интенсивности судорожных приступов. Так как пациенты с данной мутацией более подвержены респираторным инфекциям, нужно обратить внимание на первичную профилактику инфекций и профилактику их осложнений. Лихорадка при инфекционных процессах увеличивает частоту и интенсивность эпилептических приступов. Инфекционные осложнения являются одной из основных причин смертности во взрослом возрасте пациентов с кольцевидной 14-й хромосомой.

Для лечения эпилепсии в первые месяцы жизни обычно используют барбитураты. В лечении эпилепсии при данной патологии также используются: вальпроевая кислота, карбамазепин, топирамат, вигабатрин, клобазам и леветирацетам. Около половины пациентов проявляют медикаментозную резистентность. Могут быть приняты во внимание кетогенная диета и стимуляция блуждающего нерва. В случае прерывания противоэпилептической терапии с наибольшей вероятностью возможно возвращение прежней частоты и интенсивности судорог, однако, сопровождающихся еще более выраженной медикаментозной резистентностью [13].

Для профилактики инфекционных заболеваний и их осложнений необходимо внимательно относится к правилам гигиены, обучению родителей раннему выявлению симптомов инфекционных заболеваний, а также к своевременному выполнению плана вакцинации ребенка. Они должны знать и уметь вовремя обнаружить признаки дыхательной недостаточности. Мышечная гипотония может привести к сколиозу и плоскостопию, в связи с чем желательно (как можно раньше) начать проведение соответствующей физиотерапии. Рекомендуется регулярная оценка уровня речевого развития и занятия с логопедом. А родителям также требуется консультация психолога по поводу поведенческих особенностей их детей и соответствующие рекомендации [1].

Прогноз

Точный прогноз в отношении ожидаемой продолжительности жизни у лиц с синдромом r(14) еще не установлен. Наблюдается значительная клиническая вариабельность течения патологии, поэтому прогноз оценивается индивидуально. Прежде всего, он зависит от сопутствующих соматических заболеваний и их осложнений. Основные прогностические детерминанты — частота и тяжесть эпилепсии, инфекционных заболеваний и нарушений питания [1].

Литература

1. Rinaldi B., Vaisfeld A, Amarri S. et al. Guideline recommendations for diagnosis and clinical management of Ring14 syndrome — first report of an ad hoc task force. *Orphanet Journal of Rare Diseases*. 2017 Vol. 12. P. 69.
2. Pezzolo A., Gimelli G., Cohen A. et al. Presence of telomeric and subtelomeric sequences at the fusion points of ring chromosomes indicates that the ring chromosome is caused by ring instability. *Hum Genet*. 1993 Vol. 92. P. 23–7.
3. Kosztolányi G., Méhes K., Hook E.B. Inherited ring chromosomes: an analysis of published cases. *Hum Genet*. 1991. Vol. 87. P. 320–4.
4. Gilgenkrantz S., Cabrol C., Lausecker C. Hartleyb et al. Study of a further case (46, XX, 14r). *Ann Genet*. 1971. Vol. 14. P. 23–31.
5. Zollino M., Ponzi E., Gobbi G., Neri G. The ring 14 syndrome. *European Journal of Medical Genetics*. 2012. Vol. 55. P. 374–380.
6. Zampini L., Zanchi P., D'Odorico L. Developing with ring 14 syndrome: a survey in different countries. *Clin Linguist Phon*. 2014. Vol. 28. P. 844–56.
7. Tajeran M., Baghbani F., Hassanzadeh-Nazarabadi M. A case of autism with ring chromosome 14. *Iranian J Public Health*. 2013. Vol. 42. P. 1316–20.
8. Lippe B.M., Sparkes R.S. Ring 14 chromosome: association with seizures. *Am J Med Genet*. 1981. Vol. 9. P. 301–5.
9. Giovannini S., Marangio L., Fusco C. et al. Epilepsy in ring 14 syndrome: a clinical and EEG study of 22 patients. *Epilepsia*. 2013. Vol. 54. P. 2204–13.
10. Zollino M., Seminara L., Orteschi D. et al. The ring 14 syndrome: clinical and molecular definition. *Am J Med Genet A*. 2009. Vol. 149. P. 1116–24.
11. Schmidt R., Eviatar L., Nitowsky H.M. et al. Ring chromosome 14: a distinct clinical entity. *J Med Genet*. 1981. Vol. 18. P. 304–20.
12. Ono J., Nishiike K., Imai K. et al. Ring chromosome 14 complicated with complex partial seizures and hypoplastic corpus collosum. *Pediat Neurol*. 1999. Vol. 20. P. 70–2.
13. Sharma AK, Rani E, Waheed A, Rajput SK. Pharmacoresistant epilepsy: a current update on Non-conventional pharmacological and Non-pharmacological interventions. *J Epilepsy Res*. 2015. Vol. 5. P. 1–8.