РЕТТОПОДОБНОЕ ПОВЕДЕНИЕ у ребенка с выявленной мутацией гена ADSL

В.И. Харитонов, Д.А. Шпаченко,
ТМО «ПСИХИАТРИЯ» в городе Киеве

В настоящее время все больше приобретают распространенность сочетание задержки психомоторного развития и расстройства аутистического спектра (РАС). Часто тяжело выявить непосредственную этиологию данного сочетания. С этой проблемой сталкиваются как детские психиатры и неврологи, так и семейные врачи. К счастью, наука не стоит на месте и предлагает врачам новые, прогрессивные ответы на их не всегда простые вопросы. Одним из таких ответов стало открытие дефекта гена ADSL, следствием которого является недостаточность фермента аденилосукцинатлиазы, что проявляется задержкой психомоторного развития, РАС, а также эпилептическими припадками.

Причиной возникновения аденилосукцинатлиазной недостаточности является дефект гена в локусе 22q13.1 (отрезок 13.1 длинного плеча 22-й хромосомы). Заболевание передается по аутосомно-рецессивному типу [1].

Аденозилсукцинатлиаза (АДСЛ) — фермент, катализирующий синтез пуринов на двух этапах: превращение сукцинил аминоимидазол карбоксамид риботида (SAICAr) в аминоимидазол карбоксамид риботид и конверсия сукциниладенозин (S-Ado) монофосфата в аденозин монофосфат. Единого мнения по поводу того, что играет ключевую роль в развитии заболевания с характерными для него клиническими симптомами, нет. В вероятном патогенезе заболевания участвуют токсическое действие перманентно накапливающихся метаболитов (SAICAr и S-Ado), нарушение пуринового синтеза нуклеотидов и энергетического метаболизма клеток [2]. Точное количество лиц, страдающих этой патологией, неизвестно. На сегодня описано около 80 случаев заболевания, большинство из них — в Голландии и Бельгии [3].

Мутация наблюдается с одинаковой частотой среди представителей мужского и женского пола. В настоящее время выделяют четыре клинических типа данной патологии. Наиболее распространен I тип заболевания, встречающийся в 50 % случаев; IV тип наблюдается в 30 % случаев; II и III типы являются наиболее редкими вариантами данной патологии [1]. Основные симптомы заболевания — резкая задержка психомоторного развития в сочетании с судорогами и симптоматикой РАС.

Судороги наблюдаются в 60 % случаев; в 35 % случаев они проявляются в первые месяцы жизни. При проведении электроэнцефалографии аномалии обнаруживают в 80 % случаев [1]. Около 50 % детей с недостаточностью АДСЛ соответствуют всем критериям для постановки диагноза РАС [4]. Было проведено исследование 14 пациентов, результаты которого позволяют оценить примерную частоту встречаемости отдельных симптомов. Задержка психомоторного развития наблюдалась у всех детей, судороги — у 10, нарушения мышечного тонуса (в частности, гипотония) — у семи, офтальмологическая патология и аномалии, обнаруживаемые при проведении магнитно-резонансной томографии (МРТ), — у восьми детей. Задержки развития у пациентов были различными по тяжести. Также наблюдались значительные вариации размера окружности головы: у шести пациентов наблюдалась микроцефалия, у одного ребенка — макроцефалия [5].

Основными проявлениями наиболее распространенного, I типа патологии являются выраженная задержка психомоторного развития, эпилепсия, мышечная гипотония и признаки, присущие РАС. Для этого типа характерно достаточно раннее начало заболевания (первые месяцы жизни) и острое течение [2].

Наиболее часто встречающиеся признаки РАС: отсутствие зрительного контакта, стереотипии, вспышки агрессии, ажитация и тенденции к аутоагрессии [1]. Также может случаться острое центральное нарушение зрения и микроцефалия [3].

II тип недостаточности АДСЛ манифестирует в первые годы жизни. Первый эпизод судорог возникает в диапазоне от двух до четырех лет, наиболее позднее начало было описано в девять лет [9]. В частности, отмечается задержка речевого развития, однако навыки невербальной коммуникации развиваются без нарушений. У таких детей также наблюдаются атаксии [2]. Этот тип имеет более мягкие проявления. Задержка психомоторного развития в данном случае не тяжелая. Нет эпилептических припадков. Возможно присутствие нарушений зрения и слуха [1]. Также описывается наличие выраженной мышечной гипотонии [6].

Неврологические симптомы типа III схожи с проявлениями типа I. По большей части отмечается тяжелая задержка физического развития ребенка. В возрасте от года до двух лет наблюдается начало развития мышечной атрофии [1].

Тип IV по клиническим признакам является промежуточным между типом I и II. Не тяжелая задержка психомоторного развития, относительно легкие проявления эпилепсии, агрессивное поведение, стереотипии и нормальный зрительный контакт [1].

Различают острую и хроническую энцефалопатии, вызванные недостаточностью АДСЛ. Острая энцефалопатия проявляется, как правило, в первые месяцы жизни. Большей частью дети в данном случае рождаются от нормально

протекающей беременности, в срок и с нормальной массой тела. Ранние признаки энцефалопатии развиваются после выписки из роддома. Они достаточно неспецифичны, включают плохой аппетит, вялость, рвоту и снижение мышечного тонуса. В дальнейшем развивается патологическая сонливость, судорожные приступы, миоклонус, эпизоды апноэ, выраженная гипотония. Также есть опасность развития отека головного мозга. Симптомы могут усугубляться вплоть до комы и, в дальнейшем, летального исхода. При острой энцефалопатии судороги имеют свои особенности. Начало отмечается в первые месяцы жизни; в большинстве случаев это простые парциальные моторные приступы с небольшой продолжительностью, нередко с последующим развитием тонических судорог, судорог и массивного миоклонуса. Часто встречается резистентность к лечению [3].

Для хронической энцефалопатии характерно более медленное течение и менее тяжелая симптоматика. Основным проявлением является задержка психомоторного развития. Как правило, равномерно затрагиваются все когнитивные функции. Также нередко наблюдаются гиперактивность, раздражительность, импульсивность и агрессивность. В анамнезе обычно есть этап нормального развития, которое в дальнейшем замедляется. Неврологические проявления включают гипотонию (иногда может сопровождаться спастичностью), судороги, симптомы пирамидной и/или экстрапирамидной недостаточности [3].

Клинический случай

Представляем вашему вниманию описание клинического случая девочки 1 года 6 месяцев, которую мы наблюдали до 2 лет. В момент обращения были жалобы на частые эпилептические припадки (10 в течение трех часов) длительностью от секунды до 6 мин (тонические, гемиклонические, миоклонические), а также на выраженную задержку психического развития (не разговаривает, не фиксирует взгляд), устойчивые стереотипные движения рук по типу «моющих» (рис. 1).

Ребенок рожден от первой, нормально протекавшей беременности. Роды в 40 недель, физиологические. Вес 3 кг 357 г, рост 48 см. Была выписана из роддома с диагнозом: здорова. В возрасте 5 недель у девочки проявились припадки. По описанию родителей, напоминающие эпилептические спазмы, серийные (до 5 мин каждая серия). Ребенку назначили леветирацетам, после чего припадки исчезли на год. Через год подобный тип серийных припадков возобновился. Существенного эффекта повышение дозы леветирацетама не дало. Припадки несколько изменились, серии стали более продленными, появились клонические подергивания, больше с левой стороны. Назначение комбинации вальпроевой кислоты и ламотриджина способствовало улучшению контроля припадков, однако появление типичной аллергической сыпи привело к необходимости отмены ламотриджина.

Осмотр ребенка показал следующее: форма головы нормоцефальная, окружность головы 46,5 см (среднее значение нормы). Черепные нервы: легкое расходящееся косоглазие. Зрительный контакт скользящий. Поза не вынужденная. Мышечный тонус и сухожильные рефлексы нормальные, D = S, 1+. Девочка упирается, но не стоит, положение шаткое, не удерживает баланс. На обращенную речь не реагирует,



Рисунок 1. Пациентка с устойчивыми стереотипными движениями рук по типу «моющих»

не понимает. Руки все время в движении, стереотипии в виде «моющих» движений. МРТ головного мозга — результаты нормальные.

Проведение электроэнцефалографии в возрасте 1 года 2 мес. и 2 лет продемонстрировало трансформацию модифицированной гипсаритмии в мультифокальную эпилептиформную активность (рис. 2 и 3).

Генетическое исследование (расширенная эпилептическая панель) выявило мутацию гена ADSL (c.1088 T>C; c.563G>A) в гетерозиготном состоянии. В частности, генетическое обследование родителей выявило изменения гена у обоих, у матери c.1088T>C, у отца c.563G>A. Оба варианта не описаны как вызывающие заболевание и были оценены как варианты неутонченной значимости. Ребенку проводились биохимические обследования, которые показали, что уровень сукциниладенозина был повышен в моче до 293 ммоль/моль креатинина (показатели нормы 0–15,5), что явилось подтверждением патогенности изменений в данном гене, и, как следствие, наличия у ребенка заболевания дефицита АДСЛ.

Обсуждение

Следует отметить, что данное заболевание является исключительно редким. Описанный случай — первый на постсоветской территории. Дифференциальную диагностику необходимо проводить с: неврологическими заболеваниями, которые сопровождаются трудно купируемыми судорогами, энцефалопатиями, другими нарушениями пуринового и пиримидинового обмена.

В неонатальный период, как правило, следует дифференцировать данную патологию с недостаточностью пиридоксамин-5-фосфат оксидазы, пиридоксин-зависимыми судорогами, недостаточностью 3-фосфоглицерат дегидрогеназы и гиперинсулинемической гипогликемией. Изредка судороги в неонатальный период могут вызываться недостаточностью биотин-чувствительной синтетазы голокарбоксилазы. Патологию в первые месяцы жизни следует дифференцировать с некетогенной гипергликемией, D-2-гидрокси-глутаровой ацидурией, дефицитом сульфит-оксидазы и болезнью Менкеса. В более старшем возрасте необходимо обратить внимание на схожесть патологии с синдромом Ангельмана [2].

Основные диагностические критерии: 1) наличие метаболитов SAICAr и S-Ado в плазме крови, цереброспинальной жидкости и/или моче, обнаруживаемое методом высокоэффективной жидкостной хроматографии; 2) выявление самого дефекта гена ADSL посредством мутационного анализа.

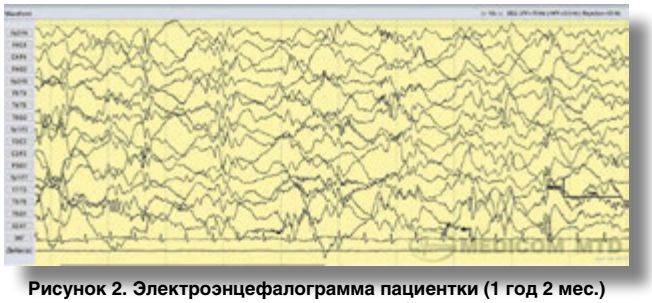

Рисунок 2. Электроэнцефалограмма пациентки (1 год 2 мес.) с признаками модифицированной гипсаритмии

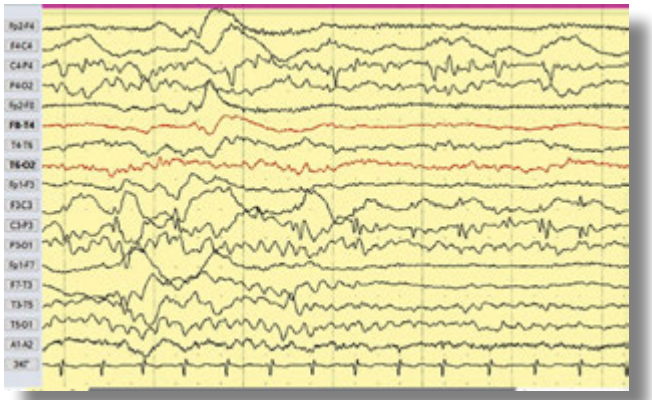

Рисунок 3. Электроэнцефалограмма пациентки (2 года) с трансформацией модифицированной гипсаритмии в мультифокальную эпилептиформную активность

Дополнительные критерии диагностики: 1) очевидный клинический фенотип; 2) наличие метаболитов SAICAr и S-Ado в плазме крови, цереброспинальной жидкости и/или моче, выявленные посредством применения скрининговых методов, таких как тест Браттона — Маршалла или тонкослойная хроматография; 3) лабораторный анализ активности АДСЛ в культуре фибробластов [2].

Диагностика базируется на выявлении в цереброспинальной жидкости и моче метаболитов SAICAr и S-Ado, которых у лиц без недостаточности АДСЛ не наблюдается. Также для подтверждения диагноза используются методы тонкослойной и жидкостной хроматографии. Пренатальная диагностика базируется на мутационном анализе ворсинок хориона [6]. Учитываются дополнительно возможные патологические изменения на МРТ, такие как атрофия коры головного мозга, мозолистого тела, червя мозжечка; нарушение и задержка миелинизации, аномалии белого вещества [8].

Однако наиболее интересным представляется сочетание классических проявлений заболевания (тяжелой задержки развития ребенка, рефрактерной мультифокальной эпилепсии) и реттоподобного поведения — сочетания аутистического поведения (отсутствии интереса к окружающим, отсутствие зрительного контакта), специфических стереотипий (движений рук) и отсутствия функционирования рук (попыток что-либо брать, ощупывать).

Подобные клинические проявления наблюдаются у пациентов с мутацией генов MECP2, CDKL5 и FOXG1; вероятно, все эти синдромы объединяет один общий, пока не известный механизм, который, по всей вероятности, присутствует и у нашей пациентки. Для изучения этих механизмов необходимы дальнейшие исследования данных о большем количестве пациентов.

Лечение

Этиотропного лечения на сегодня не существует. Однако применяются различные варианты симптоматического лечения. В 1998 году была предпринята заслуживающая внимания попытка лечения данной патологии D-рибозой. Ее прием увеличивает выделение фосфорибозилпирофосфата, что в свою очередь стимулирует синтез пурина *de novo*. При этом отмечались многообещающие улучшения двигательной координации, а также успешный контроль судорожных приступов [10]. Хотя в последующих исследованиях успешность данного метода лечения была опровергнута [11].

Симптоматическое лечение судорожных приступов, в зависимости от их типа, проводится такими препаратами, как вальпроевая кислота, фенобарбитал, карбамазепин, топирамат, леветирацетам, фенитоин, клобазам. Очень часто встречается медикаментозная резистентность [12].

Прогноз

Продолжительность жизни таких пациентов значительно разнится в зависимости от типа и течения данной патологии. Дети с фатальной неонатальной формой погибают в первые недели и месяцы от рождения [13]. Пациенты с острым течением заболевания, как правило, умирают в раннем детском возрасте. Другие — в возрасте около 10 лет. Самый длительный возраст пациента с недостаточностью АДСЛ, о котором известно на сегодня, — 30 лет [14].

Литература

1. Salerno C. et al. Neurologic aspects of adenylosuccinate lyase deficiency. *J Child Neurol*. 2001 May. Vol.16, № 5. P. 301–8.
2. Bhattacharya A. An overview on rare diseases. Vol. II. P. 15–17.
3. Jurecka A., Zikanova M., Kmoch S., Tylki-Szymanska A. Adenylosuccinate lyase deficiency. *Journal of Inherited Metabolic Disease*. 2015. Vol. 38. P. 231–242.
4. Kenneth J. Aitken: An A-Z of Genetic Factors in Autism: A Handbook for Parents and Carers. *Jessica Kingsley Publishers*. 2010. P. 121.
5. Dontia T.R., Cappuccio G., Leroy Huberta L. et al. Diagnosis of adenylosuccinate lyase deficiency by metabolomic profilingin plasma reveals a phenotypic spectrum. *Molecular Genetics and Metabolism Reports*. 2016. Vol. 8. P. 61–66.
6. Inborn Metabolic Diseases: Diagnosis and Treatment. Editors: Fernandes J., Saudubray J.-M., van den Berghe G., Walter J.H. Springer-Verlag Berlin Heidelberg. 2006. P. 436.
7. Zikanova M., Skopova V., Hnizda A. et al. Biochemical and structural analysis of 14 mutant ADSL enzyme complexes and correlation to phenotypic heterogeneity of adenylosuccinate lyase deficiency. *Hum Mutat*. 2010. Vol. 31, № 4. P. 445–455.
8. Kayfan S., Yazdani R.M., Castillo S. et al. MRI findings of hypomyelination in adenylosuccinate lyase deficiency. *Radiol Case Rep*. 2019 Feb. Vol. 14, № 2. P. 255–259.
9. Gitiaux C., Ceballos-Picot I., Mari S. et al. Misleading behavioural phenotype with adenylosuccinate lyase deficiency. *Eur J Hum Genet*. 2009. Vol. 17. P. 133–136.
10. Salerno C., Celli M., Finocchiaro R. et al. Effect of D-ribose administration to a patient with inherited deficit of adenylosuccinase. *Adv Exp Med Biol*. 1998. Vol. 431. P. 177–180.
11. Jurecka A., Tylki-Szymanska A., Zikanova M. et al. Ribose therapy in four Polish patients with adenylosuccinate lyase deficiency: absence of positive effect. *J Inherit Metab Dis*. 2008.Vol. 31, № 2. P. 329–32.
12. Arin Bhattacharya: An overview on rare diseases. Vol. II. P. 22.
13. Mouchegh K., Zikanova M., Hoffmann G.F. et al. Lethal fetal and early neonatal presentation of adenylosuccinate lyase deficiency: observation of 6 patients in 4 families. *J Pediatr*. 2007. Vol. 150, № 1. P. 57–61.
14. Adenylosuccinate lyase deficiency. *National Organization for Rare Disorders (NORD)*. 2010. URL: http://www.rarediseases.org/rare-disease-information/rare-diseases/byID/1129/viewAbstract. Accessed 9/8/2011