ГИПОМЕЛАНОЗ ИТО

В.И. Харитонов,
ТМО «ПСИХИАТРИЯ», г. Киев,
Ю.М. Винник,
Киевская городская клиническая больница №1, г. Киев

Нейрокожные синдромы (факоматозы) – группа наследственных заболеваний, при которых наблюдается комплексное поражение нервной системы, кожных покровов и внутренних органов, обусловленных нарушением закладки и развития эктодермы.

Большинство этих заболеваний являются генетическими, а основные аспекты клинических синдромов основываются на общности эмбрионального развития кожи и нервной системы из нейроэктодермального слоя эмбриона.

К наиболее часто встречающимся факоматозам относят такие заболевания, как:

- нейрофиброматоз I типа (болезнь Реклингхаузена);
- нейрофиброматоз II типа (двусторонняя слуховая невринома);
- туберозный склероз (болезнь Бурневилля-Прингла);
- синдром Стерджа-Вебера (энцефалотригеминальный ангиоматоз);
- синдром Клиппеля-Треноне-Вебера (гипертрофическая гемангиоэктазия);
- атаксия-телеангиэктазия (синдром Луи-Бар);
- болезнь Гиппеля-Линдау (ретиноцеребровисцеральный ангиоматоз);
- болезнь Ослера-Вебера-Рандю (наследственная геморрагическая телеангиэктазия);
- гипомеланоз Ито;
- недержание пигмента (синдром Блоха-Сульцбергера);
- альбинизм.

Причиной большинства факоматозов является генетически обусловленный дефект эмбрионального развития. Нервная система и кожа формируются из одного и того же слоя зародышевых клеток. Некоторые внутренние органы частично также формируются из этого слоя. Поэтому единственный генетический дефект проявляется в одновременном поражении совершенно различных структур. Тем не менее время возникновения таких поражений разное: изменения кожи, например, могут быть видны уже при рождении, тогда как симптомы поражения нервной системы могут появиться только в подростковом или даже взрослом возрасте. Общими для всех факоматозов являются опухолевые разрастания в виде фибром, ангиом, телеангиэктазий, а также нарушения пигментации кожи. В то же время для каждой разновидности характерны свои специфические симптомы.

Гипомеланоз Ито – это наследственное нейрокожное заболевание, описанное в 1952 г. M. Ito [1], относящееся к гетерогенной группе факоматозов, проявляющееся участками депигментации кожи, в сочетании с неврологическими нарушениями, а также с возможными аномалиями костно-мышечной системы [2, 3]. Это редкий (1:80000), недостаточно изученный синдром, известный также в литературе под названием «ахроматическое недержание пигмента». Из-за сочетания неврологических и кожных нарушений гипомеланоз Ито может упоминаться как «нейрокутанный синдром». Точная причина заболевания на данный момент не известна. Некоторые исследователи полагают, что гипомеланоз Ито не представляет собой отдельного расстройства, а скорее симптом, общий для группы расстройств, связанных с генетическим мозаицизмом [4]. Однако в некоторых случаях гипомеланоза Ито были выявлены конкретные хромосомные аберрации: транслокации, диплоидия, триплоидия с дефектами локусов 9q33, 15q11-q13; мозаичная трисомия хромосомы 18, тетрасомия 12p; мутации в X-хромосоме (Xp11, Xp21.2, мозаичность по X-хромосоме). Замечено, что мозаицизм при данном заболевании встречается примерно в 60% случаев [5]. Впрочем ген, вызывающий ахроматическое недержание пигмента, все еще не обнаружен, что затрудняет пренатальную диагностику. В связи с различиями генетического дефекта тип наследования вариабелен: аутосомно-доминантный, аутосомно-рецессивный, рецессивный, сцепленный с X-хромосомой [6]. Большинство случаев гипомеланоз Ито – спорадические [2].

Клинические проявления гипомеланоз Ито состоят из нескольких симптомокомплексов: типичные кожные проявления, поражение центральной нервной системы, возможны костные аномалии, а также нарушения зрения и слуха. Главная особенность кожных проявлений – это наличие гипопигментированых участков. Отмечено, что родители обращаются с детьми к дерматологу, педиатру или неврологу в большинстве случаев в возрасте ребёнка до двух лет. В этот период жалобы родителей касаются, преимущественно, косметических проблем: неровные пятна цвета «кофе с молоком» на коже, «монголоидное» пятно, полосы или «брызги» гипопигментации. Следует отметить, что участки гипопигментации кожи нередко проявляются уже при рождении ребенка или становятся заметны на первом году жизни. Также могут появляться пятна гиперпигментации, которые возникают лишь к 3 годам или позже [7].

При детальном осмотре типичны участки гипопигментации вдоль линии Блашко [2], впрочем, возможна

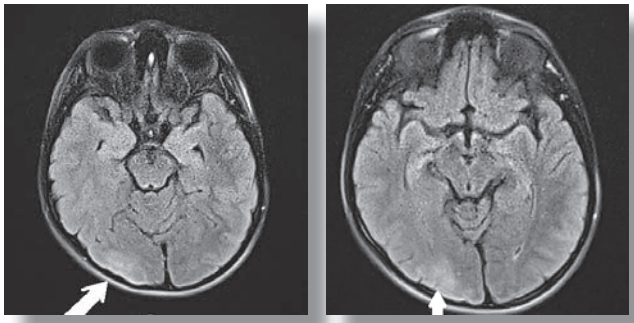

Рис. 1. Результаты МРТ исследования

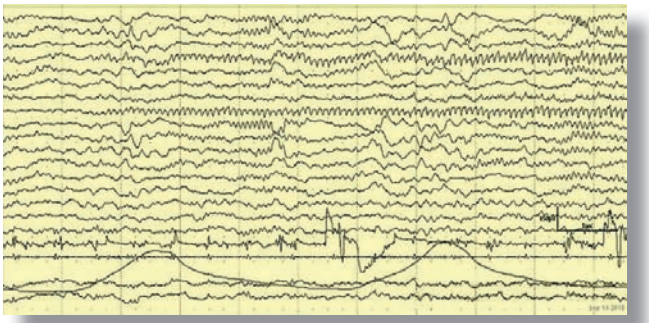

Рис. 2. Результаты иктальной ЭЭГ

другая их локализация. Реже участки гипопигментации появляются на обеих половинах туловища, но с преобладанием на одной стороне. Число полос гипопигментации может быть различно: от одной до нескольких. Наиболее заметны данные проявления на коже спины, боковых поверхностях груди и живота, ягодицах, бедрах. Иногда при выявлении пятен у светлокожих людей возникают сложности, так как они бывают трудноотличимы от здоровой кожи. В таких случаях применяется лампа Вуда. В её синих лучах пятна на темном фоне кожи светятся ярко-белым цветом [8].

Нередко извитые участки гипопигментации чередуются с полосами гиперпигментации. Единичные пятна цвета «кофе с молоком» находят у 40 % пациентов. Их форма может напоминать «брызги грязи». Возможно появление монголоидных пятен темно-синего цвета. К другим кожным проявлениям относятся: изменение цвета волос в отдельных участках с потерей пигмента (гетерохромия), повышенная ломкость волос; ангиоматозные невусы, глазнично-верхнечелюстной темно-синий невус Ито, аномалии ногтевой пластинки [1, 9], диффузная или очаговая алопеция.

При гипомеланоз Ито также встречаются скелетные аномалии: расщелина неба, кифосколиоз, гиперлордоз, рекурвация коленных суставов, рудиментарные рёбра, варусные и вальгусные деформации стоп, клинодактилия, синдактилия, асимметрия лица, туловища, конечностей, грудной клетки, гемигипертрофия, а также аномалии зубов (дефекты эмали, гипоплазия, дисплазия, конусообразные зубы). Описано возникновение гемигипертрофии с асимметрией лица, туловища, конечностей [6, 9].

При соматическом обследовании нередко находят врожденные пороки сердца, диафрагмальные грыжи, аномалии желудочно-кишечного тракта и мочеполовой системы (почечная агенезия, фокально-сегментарный гломерулосклероз, гипогенитализм, гипоспадия, крипторхизм). Отмечено сочетание синдрома с доброкачественными опухолями внутренних органов [8].

Кроме того, описаны аномалии развития органов зрения и слуха. Офтальмологические нарушения включают: пигментную дегенерацию сетчатки (чередование полос гипо- и гиперпигментации), гетерохромию или гипопигментацию радужной оболочки, гипоплазию или дислокацию дисков зрительных нервов, атрофию хориоидального сплетения, эпикантус, гипертелоризм, микрофтальм, помутнение роговицы [5, 2]. У больных наблюдается врожденная тугоухость, а у 11 % диагностируется тяжелая нейросенсорная тугоухость [2].

Неврологические нарушения выявляются у подавляющего большинства пациентов. Следует отметить, что частота выявления неврологических растройств при гипомеланоз Ито существенно зависит от того, к какому врачу первично обратились пациенты. Дерматологи констатируют неврологические нарушения в 40 % случав, а неврологи в 70-100 % [2, 3]. Для таких пациентов характерны диффузная мышечная гипотония, страбизм, нистагм, интеллектуальный дефицит, аутистическое поведение (около 10 % случаев), а также эпилепсия.

Частота и выраженность умственной отсталости при гипомеланоз Ито существенно варьируют, что, вероятно, обусловлено гетерогенностью генетического дефекта. Тяжелая умственная отсталость выявляется примерно у 40 % пациентов, средней и легкой степени – у 17 % [10]. По данным некоторых авторов [9, 13], у 43 % больных практически не выявляется отклонений в умственном развитии (IQ > 80). Тем не менее, по данным Cross (2005), до 70 % пациентов имеют трудности при обучении в школе.

Эпилептические приступы отмечаются у 50 % больных гипомеланозом Ито. При дебюте эпилепсии на первом году жизни возможно начало заболевания с эпилептических (инфантильных) спазмов. В старшем возрасте характерно преобладание генерализованных тонико-клонических приступов без ауры (более половины всех типов приступов) и фокальных моторных пароксизмов (25 %). Реже встречаются миоклонические приступы (около 10 %) [2, 3, 9]. В некоторых работах описано развитие эпилептического статуса при гипомеланозе Ито [11]. Приступы во многих случаях резистентны к антиэпилептической терапии [9, 13]. Однако в наблюдениях Cross (2005) у 40 % больных приступы успешно контролировались противоэпилептическими препаратами.

Дополнительные методы обследования имеют весьма ограниченное значение ввиду неспецифичности полученных результатов. Пациентам необходимо пройти офтальмологическое обследование.

При электроэнцефалографическом исследовании может наблюдаться замедление основной активности фоновой записи, наличие в межприступном периоде региональной, мультирегиональной и диффузной эпилептиформной активности. Ogino et al. (1994) описали появление коротких пробегов региональной быстрой активности у больных гипомеланозом Ито и связали

Рис. 3. Результаты интериктальной ЭЭГ

Рис. 4. Результаты иктальной ЭЭГ

данный ЭЭГ-паттерн с наличием участков пахигирии в головном мозге.

При нейровизуализации, а также при гистологическом исследовании мозга умерших были выявлены следующие изменения: множественные нейрональные гетеротопии, диффузная пахигирия, гемимегалэнцефалия, полимикрогирия, лиссэнцефалия, фокальные корковые дисплазии, гипоплазия мозолистого тела, диффузная кортикальная атрофия с вентрикуломегалией, атрофия червя мозжечка, сглаженность интердигитации между серым и белым веществом. Возможно также полное отсутствие каких-либо морфологических изменений в мозге [2, 5, 9].

В ряде публикаций представлены клинические случаи гипомеланоза Ито и эпилепсии ассоциированные с гемимегалэнцефалией [15, 16, 17]. В связи с этим представляют интерес публикации японских авторов, изучавших 38 пациентов с гемимегалэнцефалией [18]. В этой группе в трех случаях был диагностирован гипомеланоз Ито.

Диагноз гипомеланоз Ито устанавливается на основании типичной клинической картины заболевания. Характерно сочетание обширных участков гипопигментации с зонами гиперпигментации кожи. Необходимо проведение медико-генетического консультирования (хромосомные нарушения выявляются у 50 % пациентов), хотя вероятность наследования низка, кроме Х-сцепленных случаев [2,10]. Хромосомный анализ должен быть проведен на культуре кератиноцитов, так как выращивание на обычных средах приводит к ложноотрицательным результатам [2].

Представляем вашему вниманию клинические случаи верифицированного гипомеланоза Ито у двух детей.

Клинический случай 1

Мальчик 8 лет, родился на 8 месяце беременности, которая протекала нормально. Роды были стремительными. Вес ребенка при рождении – 3200 г, рост – 48 см. На 4 сутки выписан домой с диагнозом «здоров». До 3 лет 9 месяцев ребенок нормально рос и развивался. Дебют припадков произошел в 3 года 9 месяцев. До 7 лет припадки были редкими и не интенсивными (1 раз в месяц). В 7 лет отмечалось учащение припадков до 1-2 раз в день.

При поступлении были жалобы на эпиприпадки в виде поворота головы и глаз влево, цветные звездочки перед глазами (желтые и красные). Частота проявлений 1-2 раза в день. Во время приступа пациент находится в сознании, чаще поворачиваются только глаза. Ночью у ребенка меняется характер приступов: голова поворачивается только влево и появляются тонико-клонические припадки. Множество белых пятен на коже спины, боков, плеч, бедер.

Данные объективного осмотра

Форма головы нормоцефальная, ОГ 52 см (средина нормы). Черепные нервы без патологии. Поза невынужденная. Мышечный тонус и сухожильные рефлексы без патологии. Координаторные пробы в норме. Интеллект соответствует возрасту. На коже туловища справа и правой ноге наблюдаются линейные депигментированные пятна и полосы.

Результаты МРТ исследования

При проведении МРТ исследования была выявлена фокальная кортикальная дисплазия в правой затылочной области (рис. 1).

Иктальная ЭЭГ

Иктальная электроэнцефалограмма (ЭЭГ) демонстрирует появление ритмичной альфа-активности в левой затылочной области (О2) (рис. 2).

Обоснование диагноза

Таким образом, данные анамнеза и инструментальных методов исследования дают возможность диагностировать у ребенка гипомеланоз Ито. Сопутствующий диагноз: симптоматическая парциальная эпилепсия. Простые парциальные (затылочные) припадки. Фокальная кортикальная дисплазия в правой затылочной области.

Клинический случай 2

Девочка 4 года 7 месяцев, родилась от первой беременности, которая протекала нормально. Роды были в 40 недель, физиологические. Вес ребенка при рождении – 3800 г, рост – 53 см. На 5 сутки выписана домой с диагнозом «здорова». Во время родов мать заметила зеленые околоплодные воды. Ребенок рос и развивался с задержкой: сидеть научился в 10 месяцев, ходить в 1 год 10 месяцев, говорить начала в 3 года.

Девочка поступила с жалобами на эпилептические припадки в виде генерализованных тонико-клонических судорог, гемиклонических (попеременно), вторично генерализованных судорог, начинающихся с мускулатуры лица. Припадки проявлялись ежедневно,

длительностью от 30 сек. до 40 мин. (эпилептические статусы).

Дебют эпилепсии был отмечен в 11 месяцев в виде поворота глаз влево, которые проявлялись ежедневно. В 1 год 2 месяца девочка с эпилептическим статусом была госпитализирована в реанимацию. Был назначен вальпроат натрия в жидкой форме в средней терапевтической дозе. Однако спустя месяц эпилептический статус снова повторился. Дозу препарата увеличили, но припадки сохранялись в виде замираний до 1 мин., которые проявлялись всегда после пробуждения. С октября 2015 г. появились атонические припадки.

Данные объективного осмотра

При объективном осмотре было выявлено:

- макроцефалия (52 см – верх нормы);
- гетерохромия глаз (правый голубой, левый карий);
- опущен угол рта слева;
- асимметрия лица;
- легкое расходящееся косоглазие;
- дизартрия;
- на коже туловища – белые пятна в виде полос, водоворота (линии Блашко), занимающие 20-30 % туловища.

Результаты МРТ исследования

При проведении МРТ исследования головного мозга (3 Тесла) патологических изменений не выявлено.

Интериктальная ЭЭГ

Данные интериктальной ЭЭГ свидетельствуют о наличии комплексной спайк-волновой активности с контрфазой в правой лобно-центральной области (F8–C4) (рис. 3).

Иктальная ЭЭГ

Иктальная ЭЭГ демонстрирует старт иктальной (ритмичной островолновой) активности в правой височной области (T6) (рис. 4).

Обоснование диагноза

Таким образом, данные анамнеза и инструментальных методов исследования дают возможность диагностировать у ребенка гипомеланоз Ито. Сопутствующий диагноз: криптогенная парциальная эпилепсия. Простые парциальные, вторично генерализованные припадки. Статусное течение.

Обсуждение

В представленных клинических случаях у обоих пациентов выполняются критерии диагноза гипомеланоз Ито. Пациенты являются кандидатами для проведения нейрохирургического лечения эпилепсии. Позитивный эффект от хирургического лечения у пациентов с данным синдромом был показан в работе Dimitris et al. (2005).

В первом случае выявление фокальной кортикальной дисплазии в правой затылочной области, локализация которой совпадает с зоной возникновения и семиологией припадков (затылочные припадки) делает этого пациента «идеальным» кандидатом для проведения хирургического лечения данного заболевания.

Во втором случае клиническая картина отягощена наличием сглаженности носогубной складки, легким расходящимся косоглазием, дизартрией, что дает возможность предположить фронтальную дисфункцию, однако наличие эпилептического очага в правой височной области и отсутствие изменений на МРТ делает сомнительным проведение оперативного лечения. Требуются дополнительные методы обследования этого пациента: кортикография либо стерео-ЭЭГ, проведение которых в нашей стране на сегодня затруднительно.

Литература

1. Ito M. Studies on melanin IX, Incontinentia Pigmenti achromians. A singular case of nevus depigmentosus systematicus bilateralis // Tohoku J Exp Med. – 1952. – V. 55. – P. 57-9.
2. Aicardi J. Diseases of the nervous system in childhood, 2-nd edition // Cambridge Mac Keith Press. – 1998. – P. 145-146.
3. Cross H. Neurocutaneous syndromes and epilepsy – issues in diagnosis and management // Epilepsia. – 2005. – V. 46., Suppl. 10. – P. 17-23.
4. Donnai D., Read A. P., McKeown C., Andrews T. Hypomelanosis of Ito: a manifestation of mosaicism or chimerism // J. Med. Genet. – 1988. – V. 25 – P. 809-818.
5. Fujino O., Hashimoto K., Fujita T. Clinico-neuropathological study of incontinentia pigmenti achromians – an autopsy case // Brain Dev. – 1995. – V. 17. – P. 425-427.
6. Rubin M. Incontinentia pigmenti achromians. Multiple cases within a family // Arch. Dermatol. –1972. – V. 105(3). – P. 424-425.
7. Gordon N. Hypomelanosis of Ito (Incontinentia Pigmenti Achromians) Developmental Medicine and Child Neurology March. –1994. – V. 36, Issue 3. – P. 271-274.
8. Cram D.L., Fukuyama K. Proceedings: unilateral systematized hypochromic nevus // Arch Dermatol. – 1974. – V. 109(3). – P. 416.
9. Pascual-Castroviejo I., Roche C. Hypomelanosis of ITO. A study of 76 infantile cases // Brain Dev. – 1998. – V. 20(1). – P. 36-43.
10. Мухин К.Ю. Гипомеланоз Ито / Эпилептические энцефалопатии и схожие синдромы у детей. – Москва: АртСервис Лтд. 2011. – С. 427-676.
11. Placantonakis D., Ney G., Edgar M., Souweidane M., Hosain S., Schwartz T. Neurosurgical management of medically intractable epilepsy associated with hypomelanosis Ito // Epilepsia. – 2005. – V. 46(2). – P. 329-331.
12. Dimitris G. et al. «Neurosurgical Managment of Medically Intractable Epilepsy Associated with Hypomelanosis of Ito» // Epilepsia. – 2005. – V. 46(2). – P. 329-331.
13. Миронов М.Б., Боровикова Н.Ю., Боровиков К.С., Мухин К.Ю. Эпилепсия при гипомеланозе Ито: два случая в клинической практике // Эпилепсия и пароксизмальные состояния. – 2012. – Т. 4(1). – С. 8-12.
14. Ogino T. et al. Neurophysiologic dysfunction in hypomelanosis of Ito: EEG and evoked potential studies // Brain Dev. – 1994. – V. 16(5) – P. 407-12.
15. Tagawa T. et al. Hypomelanosis of Ito associated with hemimegalencephaly: a clinicopathological study // Pediatr Neurol. – 1997. – V. 17(2). – P. 180-4.
16. Placantonakis D.G. et al. Neurosurgical Management of Medically Intractable Epilepsy Associated with Hypomelanosis of Ito // Epilepsia. – 2005. – V 46(2). – P. 329-331.
17. Chapman K., Cardenas J.F., Hemimegalencephaly in a patient with a neurocutaneous syndrome // Semin Pediatr Neurol. – 2008. – V. 15(4). – P. 190-3.
18. Sasaki M., Hashimoto T., Furushima W., Okada M., Kinoshita S., Fujikawa Y. et al. Clinical Aspects of Hemimegalencephaly by means of a Nationwide Survey // Child Neurol. – 2005. – V. 20. – P. 337-341.