РАССЕЯННЫЙ СКЛЕРОЗ: современные возможности диагностики

Семинар ведет ***Людмила Антоновна Дзяк*** –
доктор медицинских наук, профессор,
заведующая кафедрой нервных болезней и нейрохирургии
Днепропетровской государственной академии
Адрес для корреспонденции: *dzyakla@yandex.ru*

Рубрика подготовлена при участии ***Е.С. Цуркаленко*** –
кандидата медицинских наук, ассистента кафедры нервных болезней
и нейрохирургии Днепропетровской государственной академии

Диагностика рассеянного склероза

Своевременная диагностика рассеянного склероза (РС) и ранняя терапия заболевания позволяют существенно затормозить его развитие, предотвратить быстрое наступление нетрудоспособности. Сложность ранней диагностики РС, в частности, связана с тем, что клинические проявления патологии разнообразны и неспецифичны, при последующем обострении могут появиться новые симптомы, а прежние – не повториться. Опасной является недооценка первых симптомов РС, которые, как правило, носят транзиторный характер с последующим полным восстановлением. Анализ популяционных исследований показал, что во многих случаях диагноз ставится поздно, что препятствует своевременному началу терапии.

Диагностика РС основывается на комплексном динамическом клиническом неврологическом наблюдении, результаты которого подтверждаются параклиническими методами обследования, такими как МРТ, иммунологическое исследование ликвора, нейрофизиологическое исследование вызванных потенциалов (ВП). Основными проявлениями РС являются признаки хронического, в основном, волнообразного патологического процесса с симптомами поражения нескольких проводящих функциональных систем ЦНС – диссеминация во времени и пространстве. Это понятие включает клиническое и/или параклиническое подтверждение того, что в патологический процесс вовлечены, по крайней мере, два разных участка ЦНС, поражение которых произошло не одновременно.

В настоящее время разработаны четкие диагностические критерии РС – критерии Мак-Дональда (2010), благодаря которым появилась возможность достоверно диагностировать РС, не дожидаясь развития второй клинической атаки. Разработанные критерии учитывают современные диагностические возможности дополнительных методов исследования, особенно МРТ, для подтверждения диссеминации в пространстве и времени (табл. 1). Критерии Мак-Дональда во многом опираются на данные МРТ.

МРТ в диагностике РС

В настоящее время наиболее информативным инструментальным методом диагностики РС является МРТ. Метод позволяет с высокой эффективностью визуализировать патологические очаги в ЦНС. Однозначно высказываться по поводу диагноза, отличить ряд патологических состояний, протекающих под маской РС помогают систематизированные томографические признаки. Именно МРТ дала возможность установить многоочаговость поражения ЦНС при РС. Принцип ее работы основан на существовании естественной разницы в содержании атомов водорода (протонов) в воде и липидах. Интенсивность сигнала зависит от плотности протонов в ткани, времени релаксации протонов (T_1 и T_2), времени повторения импульса и времени возникновения эха. Контрастность изображения достигается за счет различного содержания воды и липидов в тканях и их участках. Помимо исследования протонной плотности возможна настройка прибора с целью подчеркнуть T_1- или T_2-время релаксации, что позволяет усилить контрастность изображения – T_1- и T_2-режимы. В T_1-режиме нормальное белое вещество мозга имеет светлый сигнал, в T_2-режиме – темный. Очаги демиелинизации за счет увеличенного содержания воды имеют сигнал пониженной интенсивности на T_1- и повышенный – на T_2-взвешенных изображениях.

Однако нейрорентгенологическая картина демиелинизирующих заболеваний в целом неспецифична, интерпретация мноочагового паттерна поражения головного

Таблица 1. Критерии диагностики РС Мак-Дональда (2010)

Основные признаки	Дополнительные данные
Два и более обострения, клинические проявления двух и более очагов	Не требует никаких дополнительных данных (данные дополнительных исследований не должны исключать РС)
Два и более обострения, объективные данные о наличии одного очага	*Диссеминация в пространстве* Один или более T_2-очагов на МРТ в двух из четырех областей, типично поражающихся при РС (перивентрикулярно, юкстакортикально, инфратенториально, в спинном мозге) Развитие обострения (подтвержденного клиническими методами), вовлекающего другую область ЦНС
Одно обострение и объективные признаки двух и более очагов	Диссеминация процесса во времени согласно данным МРТ Развитие повторного обострения (подтвержденного клиническими методами)
Одно обострение, клинические данные о наличии одного очага (клинически изолированный синдром)	*Подтверждение диссеминации в пространстве* Один или более T_2-очагов на МРТ в двух из четырех областей, типично поражающихся при РС (перивентрикулярно, юкстакортикально, инфратенториально, в спинном мозге) Развитие обострения (подтвержденного клиническими методами), вовлекающего другую область ЦНС *Подтверждение диссеминации во времени* Согласно данным МРТ Развитие повторого обострения (подтвержденного клиническими методами)
Постепенное прогрессирование неврологических симптомов, похожих на РС (первично прогрессирующий тип)	Прогрессирование болезни в течение года (ретроспективно или проспективно) и наличие двух или трех следующих критериев Доказательство «диссеминации в пространстве» в головном мозге Доказательство «диссеминации в пространстве» в спинном мозге Положительные данные анализа цереброспинальной жидкости (ЦСЖ): обнаружение олигоклональных иммуноглобулинов G Зрительные ВП

и спинного мозга сопряжена с рядом трудностей. Для установления диагноза при малом количестве изменений нередко необходимо проведение комплексного МР-исследования с использованием разнообразных последовательностей (T_2-ВИ в аксиальной проекции, FLAIR – в саггитальной, постконтрастные T_1-ВИ – в аксиальной). Похожие на РС очаговые изменения могут выявляться при церебральном васкулите, саркоидозе, системной красной волчанке. В связи с этим выделяют МРТ-критерии диагностики РС.

Для диагностики РС необходимо использование аппаратов с мощностью магнитного поля не менее 1,5 Тл, поскольку низкопольная МРТ обладает недостаточной разрешающей способностью для адекватной визуализации очагов и ряда структур головного и спинного мозга.

Типичная локализация очагов демиелинизации в головном мозге – перивентрикулярные зоны, чаще в углу между хвостатым ядром и мозолистым телом, в зонах, прилегающих к верхнелатеральному углу боковых желудочков, в белом веществе семиовального центра, височных долях, а также в стволе головного мозга и мозжечке. На границе серого и белого вещества или в сером веществе находится небольшая доля очагов (5-10%). Их размер – от 0,2 до 3 см, чаще овальной или округлой формы. В спинном мозге очаги обычно продолговатой формы и расположены вдоль оси спинного мозга, достигая в размере 2 см. Общее количество очагов у каждого больного существенно варьирует. Следствием возникновения нового активного поражения со значительной зоной отека или слияния отдельных бляшек могут быть большие по объему очаги. В результате на поздних стадиях заболевания возможно образование очень больших очагов (до 8 см), которые иногда необходимо дифференцировать с опухолями мозга.

Использование МРТ в T_1 и T_2-режимах визуализирует эти очаги и позволяет доказать диссеминацию процесса. На T_1-взвешенных изображениях очаги демиелинизации выглядят темнее нормального белого вещества («черные дыры»). Это – хронические очаги, отражающие потерю аксонов. В T_2-режиме бляшки выглядят ярко-белыми. В этом режиме более информативна оценка объема очага. Для выявления очагов целесообразно проводить как сагиттальные, так и аксиальные срезы. Наиболее показательным является парасагитальное сканирование на уровне боковых желудочков. Часто исследования протонной плотности в обоих режимах оказываются недостаточно информативными для постановки диагноза РС. В связи с этим в практику были внедрены контрастные вещества. Применение контрастирования способствует выявлению мелких очагов демиелинизации, не визуализирующихся при бесконтрастной МРТ. Кроме того, накопление контраста позволяет определить степень активности патологического процесса. В некоторых случаях рекомендовано введение двойной дозы контраста, что позволяет улучшить качество диагностики на 50%. Появление белого кольца вокруг старого очага за счет накопления контраста свидетельствует об обострении процесса. «Свежие» очаги РС чаще имеют диффузный паттерн котрастирования с гомогенным накоплением контраста. Таким образом, применение контрастных веществ позволяет проводить дифференциальную диагностику между очагами активного воспаления, в стадии затухающего обострения и хроническими неактивными очагами. Следует отметить, что динамический контроль далеко не всегда позволяет однозначно оценить активность заболевания в связи с наблюдаемой пестрой картиной: одни бляшки исчезают, другие появляются, зоны поражения увеличиваются и уменьшаются в размерах одновременно.

Характерные особенности очагов при РС:

- гиперинтенсивные на T_2-ВИ (неспецифический феномен);
- перивентрикулярные (субэпендимальные) – прилежат к стенкам боковых желудочков, имеют овальную форму с длинной осью, направленной от желудочков к коре (рис. 1);
- субкортикальные очаги, нередко вовлекающие U-волокна, лучше визуализируются в режиме FLAIR (рис. 2);
- инфратенториальные очаги (расположены ниже намета мозжечка) – часто локализуются в ножках мозжечка; очаги в мосту нередко прилежат к четвертому

МРТ-критерии диагностики РС
Диссеминация в пространстве
(наличие 3 из 4 признаков)
1 Gd+ или 9 T_2-гиперинтенсивных очагов, включая спинальные, инфратенториальные/спинальные очаги (≥ 1)
Субкортикальные очаги (≥ 1)
Перивентрикулярные очаги (≥ 3)

Диссеминация во времени
Gd+ очаг новой локализации
T_2-очаг новой локализации
Одновременное выявление как накапливающих, так и не накапливающих Gd очагов

желудочку; к ним приравниваются очаги в спинном мозге (рис. 3);
- очаги в мозолистом теле – на сагиттальных срезах имеют овоидную форму с широким основанием, обращенным вниз и прилежащим к нижнему краю мозолистого тела;
- поражение глубокого серого вещества не характерно;
- размер до 1 см, но могут быть сливные размером в несколько см (рис. 4);
- масс-эффект не характерен, однако может отмечаться вокруг крупных псевдотуморозных очагов, особенно в дебюте РС (у 10% пациентов), перифокальный отек иногда возникает по периметру активного очага (рис. 5);
- накопление контрастного вещества активными очагами при регистрации в T_1-режиме – диффузно (рис. 6) или кольцевидно (рис. 7).

Особенности спинальных очагов при РС (рис. 8):
- очаги в шейном и грудном отделах спинного мозга выявляются у 90% больных РС (в связи с наибольшим количеством миелиновых проводников), могут быть бессимптомными;
- на саггитальных срезах располагаются в дорсальных, дорсолатеральных отделах или центромедуллярно;
- очаги распространяются не более чем на 2 сегмента в длину;
- отек спинного мозга в области очага должен отсутствовать или быть минимальным;
- на T_2-взвешенных изображениях очаги гиперинтенсивны;
- очаги не менее чем 3 мм в диаметре;
- на аксиальных срезах занимают лишь часть поперечного сечения спинного мозга (обычно меньше половины);
- расположены асимметрично;
- могут вовлекать как белое, так и серое вещество;
- накапливают контрастное вещество значительно реже, чем церебральные.

Диагноз РС обязательно базируется на клинических проявлениях, а МРТ служит лишь для его подтверждения. Однако чувствительность МРТ головного мозга на стадии первого клинического эпизода или клинически изолированного синдрома по данным разных авторов составляет 53-66%. МРТ-картина на этапе клинического дебюта иногда указывает на существенную давность

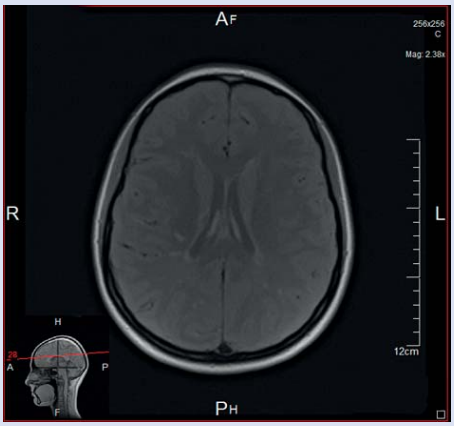

Рис. 1. Перивентрикулярные (субэпендимальные) очаги

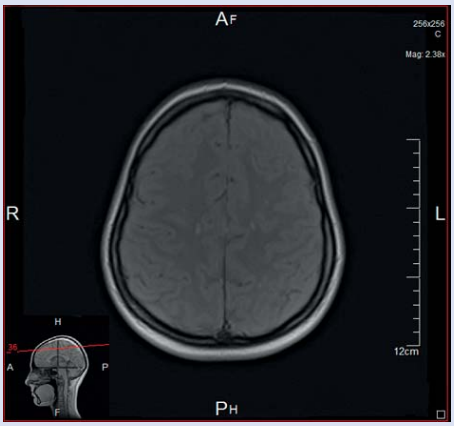

Рис. 2. Субкортикальные очаги

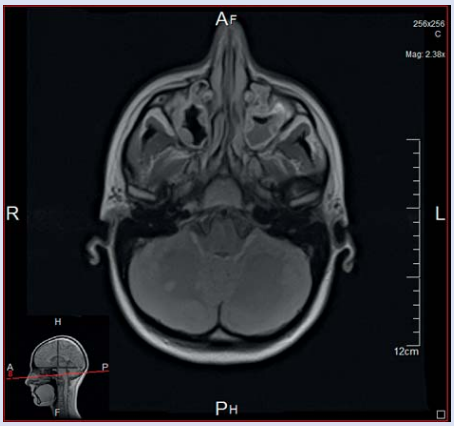

Рис. 3. Инфратенториальные очаги

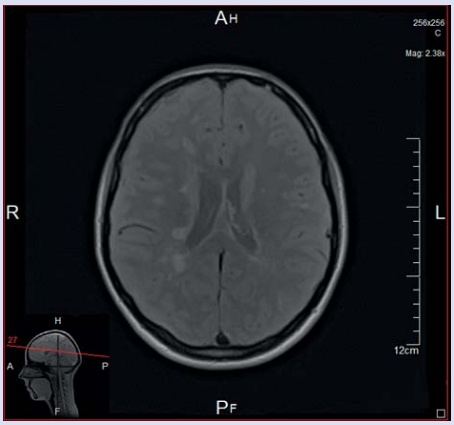

Рис. 4. Сливные очаги

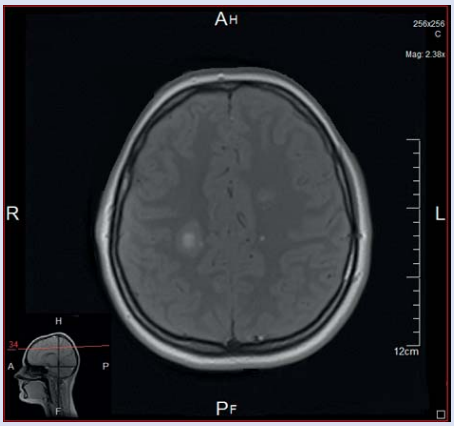

Рис. 5. Перифокальный отек по периметру активного очага

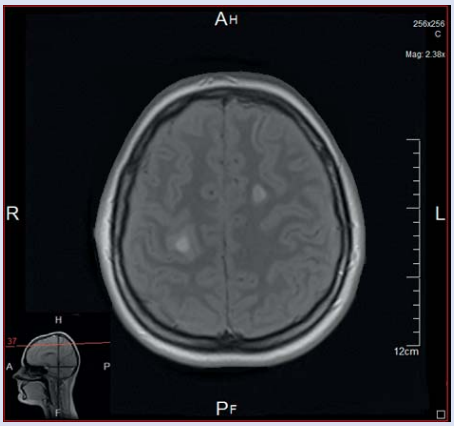

Рис. 6. Диффузное накопление контрастного вещества активным очагом

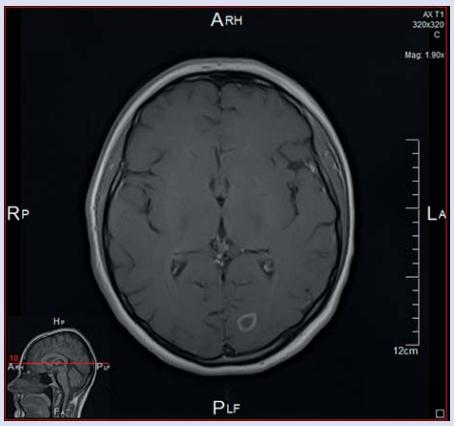

Рис. 7. Кольцевидное накопление контрастного вещества активным очагом

Рис. 8. Спинальный очаг

заболевания, протекавшего субклинически. Это проявляется обилием очагов, имеющих прямые и косвенные признаки разного времени возникновения.

ВП мозга в диагностике РС

Метод ВП мозга – это запись электрических ответов, формирующихся в коре головного мозга от стимулов, возникающих при стимуляции периферических нервов, коры мозга, предъявлении звуковых и зрительных раздражений. Аналогично исследованию рефлекторных ответов, в неврологии при применении метода ВП также используется раздражение, но не только рецепторного аппарата (сетчатка глаза, улитка), но и нервных структур (периферические нервы, корешки, кора головного мозга). Регистрация ответов происходит не только с конечного исполнительного органа (мышца), как в неврологической клинике, но и с нервных структур (периферические нервы, спинной мозг, кора мозга). ВП, регистрирующие ответы при активации сенсорных структур, делят на зрительные, слуховые и соматосенсорные. ВП, основанные на активации моторных (кортикоспинальных) трактов, еще называют ВП с использованием транскраниальной магнитной стимуляции.

Согласно критериям Мак-Дональда, в постановке диагноза РС ВП отводится незначительная роль. Рекомендуют использовать только зрительные ВП у больных в сложных случаях – при первичном прогрессировании РС (отсутствие обострений), когда клинически выявляется только один очаг. Однако диагностическая роль ВП не ограничивается только нозологической диагностикой заболевания и возможностью применять только одну (зрительную) модальность. Использование полного спектра зрительных, слуховых, соматосенсорных, когнитивных, моторных ВП позволяет характеризовать как скрытые, так и клинически явные нарушения функциональной способности нервных структур, распространенность этих нарушений, их согласованность с распространенностью МРТ-очагов и клинической картиной. ВП существенно дополняют данные МРТ и клиники, используются для оценки динамики и прогнозирования течения РС, эффективности терапии. Значимость ВП при диагностике РС обусловлена функциональной направленностью, в то время как МРТ-исследование характеризует структурные изменения в ЦНС. Более высокая степень корреляции ВП с клиническими проявлениями, чем МРТ, позволяет им сохранять высокий уровень значимости при диагностике РС. Для надежной диагностики демиелинизирующего поражения ЦНС применяют мультимодальные ВП (зрительные, слуховые, соматосенсорные, транскраниальная магнитная стимуляция), позволяющие получить информацию о функциональном состоянии нескольких анализаторов и систем.

Значение иммунологических методов в диагностике РС

Иммунологическая диагностика РС включает показатели, среди которых выделяются:

- повышение уровня γ-глобулинов в спинномозговой жидкости (СМЖ);
- выявление олигоклональных иммуноглобулинов G в СМЖ уже на ранней стадии заболевания;

Таблица 2. Заболевания, сходные с РС по клиническим и МРТ-критериям (ЦСЖ не изменена или исследование невозможно)

Заболевание	Исследования для подтверждения диагноза
СПИД	Антитела к ВИЧ в сыворотке
Протромботические состояния	Экстракраниальная доплерография (сонных артерий), эхокардиография, коагулограмма: определение протеина S, C, антитромбина III, выявление люпусного антикоагулянта, определение концентрации тканевого активатора плазминогена, активности ингибиторов активатора плазминогена
Спиноцеребеллярные дегенерации	Клиническое течение и отсутствие изменений других лабораторных тестов
Митохондриальные энцефалопатии	Определение лактата и пирувата в плазме и ЦСЖ, мутаций митохондриальной ДНК, биопсия скелетных мышц для выявления митохондриальных нарушений
Церебральная аутосомно-доминантная артериопатия с субкортикальными инфарктами и лейкоэнцефалопатией	Клиническое течение, анализ генетического сцепления, артериопатические проявления

Таблица 3. Заболевания, сходные с РС по клиническим, МРТ- и ЦСЖ-критериям

Заболевания	Исследования для подтверждения диагноза
Васкулиты: синдром Шегрена, узелковый периартериит, системная красная волчанка	Определение антикардиолипиновых антител, антинуклеарного фактора, антител к нативной ДНК, Ro/SS-A и La/SS-B. При необходимости – церебральная ангиография, ретинальная флюороангиография, исследование с помощью щелевой лампы и биопсия
Болезнь Бехчета	Клинические проявления (кожно-слизистые изъязвления)
Нейроборрелиоз	Определение антител к Borrelia burgdorferi в сыворотке и ЦСЖ. Положительные реакции подтверждены Lues-TPHA-тестом
Саркоидоз	Тест Квейма, определение уровня ангиотензин-превращающего фермента в сыворотке и ЦСЖ, биопсия любого доступного очага
Адренолейкодистрофия	Определение длинноцепочечных (высших) жирных кислот
Инфекция HTLV-I	Определение антител к HTLV-I
Зрительная атрофия Лебера	Анализ митохондриальной ДНК для исключения мутации в положении 11778
Острый диссеминированный энцефаломиелит	Повторное МРТ-исследование и клиническое течение

- повышенное содержание в СМЖ основного белка миелина, что может служить признаком обострения процесса.

В диагностических критериях рассеянного склероза (2010) присутствует пункт об исследовании ликвора (олигоклональные группы или повышенный индекс иммуноглобулинов G). Обнаружение олигоклонального иммуноглобулина G в ликворе с помощью изоэлектрофокусирования, ассоциированного с иммунодетекцией, признано наиболее чувствительным и информативным иммунологическим методом диагностики РС. Принцип метода состоит в изоэлектрофокусирующем электрофорезе, распределяющем белки в геле в соответствии с их изоэлектрической точкой, в которой их заряд является нейтральным. Далее места фиксации иммуноглобулина G окрашиваются с помощью иммуноблоттинга, накопление одинаковых молекул иммуноглобулина G (со строго одинаковым зарядом) создает четкие полосы в геле. Следует подчеркнуть, что выявление олигоклональных групп иммуноглобулина G в ликворе не является строго специфичным для РС тестом. Иммуноглобулины G могут быть выявлены у лиц с различными воспалительными заболеваниями мозга, неврологическими проявлениями СПИДа и др. В то же время около 5% пациентов с клинически достоверным РС могут не иметь олигоклональные группы иммуноглобулинов G в ликворе, а специфичность олигоклональных иммуноглобулинов может меняться по мере развития заболевания. При получении результатов анализа ликвора необходимо также обращать внимание на следующее: у подавляющего числа больных РС общий белок ликвора составляет менее 70 мг/дл, цитоз обычно не превышает 50/мм^3, 90% клеток ликвора относятся к лимфоцитам, и Т-клетки составляют почти 90% из них.

Иммунологическое исследование крови является менее значимым для диагностики РС. Изменения иммунологического статуса у пациентов с РС зависят от стадии заболевания, характера его течения и проводимой терапии. Для этого используются менее инвазивные и более доступные методы (материалом для исследования является периферическая кровь):

- цитофлюориметрический или иммунофлюоресцентный методы определения субпопуляций Т- и В-лимфоцитов с помощью наборов моноклональных антител;
- метод оценки пролиферации лимфоцитов;
- метод определения активности супрессорных лимфоцитов;
- метод определения чувствительности иммунокомпетентных клеток к нейроспецифическим антигенам;
- метод определения кислородзависимой бактерицидности фагоцитирующих клеток периферической крови;
- метод радиальной иммунодиффузии в геле для определения количества иммуноглобулинов классов A, G, M.

Дифференциальная диагностика РС

Наиболее трудным является дифференциальный диагноз РС с одноочаговыми поражениями ЦНС, при которых возникают множественные и разнообразные симптомы (например, синдром мостомозжечкового угла при невриноме слухового нерва), и многоочаговыми поражениями ЦНС различной природы.

К числу одноочаговых многосимптомных поражений, с которыми приходится дифференцировать РС, относятся опухоли мозга (в первую очередь ствола головного мозга), опухоли спинного мозга, ограниченные церебральные и спинальные арахноидиты, краниовертебральные аномалии, нарушения кровообращения (особенно хронические) в головном и спинном мозге, гранулемы базальной и спинальной локализации и др.

Главным отличием РС от этих заболеваний является многоочаговость процесса; кроме того, каждое из этих заболеваний имеет признаки, не встречающиеся при РС.

Так, при РС, в отличие от опухолей, не бывает синдрома внутричерепной гипертензии; в случаях РС компьютерная томография головного мозга выявляет лишь признаки гидроцефалии и единичные очаги пониженной плотности без перифокального отека и дислокации мозга. При РС отсутствуют аномалии развития костей краниовертебрального стыка и позвоночника, как правило, сопутствующие врожденным аномалиям ствола мозга, мозжечка и спинного мозга. Множественные симптомы РС обычно не удается уложить в какой-либо стволовой или спинальный сосудистый бассейн, что позволяет дифференцировать РС и сосудистые поражения; при РС отсутствуют признаки системного поражения сосудов. Отсутствие воспалительных изменений крови и ликвора в ряде случаев, а также серологические и иммунологические исследования позволяют дифференцировать РС с инфекционными гранулемами.

Среди многоочаговых поражений ЦНС, с которыми приходится дифференцировать РС, следует отметить в первую очередь воспалительные заболевания нервной системы: острый рассеянный энцефаломиелит, острые энцефаломиелиты при общих инфекциях, параинфекционные и поствакцинальные энцефаломиелиты. РС отличает от острого рассеянного энцефаломиелита отсутствие признаков острой вирусной инфекции, менее острое начало, отсутствие общеинфекционных симптомов, хроническое прогрессирующее течение, отсутствие признаков поражения вещества головного и спинного мозга. РС отличает от многоочаговых поражений ЦНС при системных васкулитах (ревматизме, узелковом периартериите, других васкулитах иммунопатологического генеза, сифилитическом васкулите и др.) отсутствие системного поражения сосудов (то есть сочетанного поражения сосудов нервной системы, внутренних органов и периферических сосудов). РС отличается от подострого склерозирующего панэнцефалита Ван-Богатра и Х-сцепленной адренолейкодистрофии преимущественным поражением длинных проекционных путей при относительной сохранности ассоциативных и комиссуральных волокон, что определяет отсутствие значительных апракто-агностических расстройств.

РС отличается от гепатоцеребральной дистрофии отсутствием дефицита церулоплазмина, нарушений обмена меди и семейного анамнеза, от наследственных мозжечковых атаксий – отсутствием, как правило, семейного анамнеза.

В отдельных случаях возникает необходимость дифференциального диагноза РС и истерии, РС и нейролептического синдрома, РС и алкогольной энцефаломиелопатии.

При проведении дифференциального диагноза следует учитывать встречающиеся в практике сочетания РС с другими заболеваниями иммунопатологического генеза – ревматизмом, красной волчанкой, миастенией.

Заболевания, сходные с РС по клиническим критериям, но имеющие четкие отличия на МРТ (табл. 2, 3):

- гранулематоз Вегенера;
- болезнь Уиппла;
- мальформация Арнольда – Киари;
- изолированные синдромы поражения спинного мозга;
- экстра- и интрамедулярные компрессионные поражения;
- дефицит витамина B_{12};
- внутричерепное новообразование.

Ни один из описанных выше дополнительных методов, взятый в отдельности, не является абсолютным критерием для постановки диагноза РС. При подозрении на наличие РС рекомендована консультация в областной больнице и/или специализированном центре РС.

Если результаты радиографических или других исследований (анализ ликвора, ВП) окажутся отрицательными, необходимо проявлять крайнюю осмотрительность при постановке диагноза РС и исключить все альтернативные диагнозы. Диагноз РС будет обоснован только в том случае, если врач не найдет лучшего объяснения наблюдаемой клинической картине и будет располагать объективными данными о развитии заболевания.

Список литературы находится в редакции.

Для проверки своих знаний дайте ответы на следующие вопросы – в каждом вопросе можно выбрать один вариант ответа.

Контрольные вопросы

1. Какие данные необходимы для подтверждения диагноза РС?

а) подтверждение диссеминации во времени;
б) подтверждение диссеминации в пространстве;
в) «а» и «б» верно;
г) «а» и «б» неверно.

2. Какой метод наиболее информативен для постановки диагноза РС?

а) ЭЭГ;
б) ВП головного мозга;
в) МРТ головного мозга;
г) ультразвуковая доплерография магистральных артерий головы;
д) иммунологическое исследование крови.

3. Какое из заболеваний сходно с РС по клиническим и МРТ-критериям?

а) СПИД;
б) спинальная амиотрофия;
в) миопатия Ландузи – Дежерина;
г) ишемический инсульт;
д) болезнь Паркинсона;
е) мигрень.

4. Какое из заболеваний сходно с РС по клиническим, МРТ- и ЦСЖ-критериям?

а) протромботические состояния;
б) спиноцеребеллярные дегенерации;
в) митохондриальные энцефалопатии;
г) церебральная аутосомно-доминантная артериопатия с субкортикальными инфарктами и лейкоэнцефалопатией;
д) нейроборрелиоз.

Правильные ответы смотрите на С. 62.