



М.А. Евсеев,  
Кафедра общей хирургии ГБОУ ВПО  
Первый МГМУ имени И.М. Сеченова Минздрава РФ, Москва

## Повреждение кишечной трубки нестероидными противовоспалительными препаратами: клиническое значение, патогенез, возможности профилактики

Энтеропатия, индуцированная нестероидными противовоспалительными препаратами (НПВП), с точки зрения эпидемиологии и последствий представляет собой социально и клинически весьма значимый патологический процесс. Понимание серьезности данной проблемы требует, с одной стороны, осуществления контроля за возникновением и течением патологического процесса в тонкой кишке на фоне приема НПВП, а с другой — позволяет проводить целенаправленную и патогенетически обоснованную профилактику НПВП-индуцированной энтеропатии. При этом защита не только тонкой кишки, но и всей пищеварительной трубки в полной мере может быть обеспечена только при сохранении защитного потенциала слизистой оболочки. В качестве средств первичной профилактики НПВП-индуцированного поражения необходимо использовать безопасные в отношении слизистой оболочки пищеварительной трубки селективные ингибиторы циклооксигеназы 2 (ЦОГ-2) — коксибы.

В мировой медицинской литературе представлено огромное количество данных, описывающих побочные эффекты терапии нестероидными противовоспалительными препаратами. Хотя токсический потенциал НПВП может быть реализован практически в любом органе и системе, основные побочные эффекты данной группы лекарственных средств закономерно ассоциируются прежде всего с повреждением слизистой оболочки желудочно-кишечного тракта. При этом известно, что НПВП-индуцированное эрозивно-язвенное повреждение может быть локализовано практически в любом отделе пищеварительной трубки. Тем не менее наиболее часто предметом обсуждения являются

НПВП-индуцированные эрозии и язвы гастродуоденальной зоны. Приверженность традициям доходит до того, что в сознании большинства коллег понятия «НПВП-индуцированное повреждение пищеварительного тракта» и «НПВП-гастропатия» являются абсолютно синонимичными. В то же время токсическое воздействие НПВП на тонкую кишку (НПВП-индуцированная энтеропатия), несмотря на относительно редкое обсуждение в литературе, встречается значительно чаще, чем принято считать. Так, отнюдь не редки ситуации, когда именно тонкокишечные эрозивно-язвенные повреждения, индуцированные приемом НПВП, являются причиной развития жизнеугрожающих состояний: кровотечения, перфорации, острой кишечной непроходимости. Каждый хирург встречался с ситуацией, когда у пациента с желудочно-кишечным кровотечением после выполнения безрезультатных эзофагогастродуоденоскопии и колоноскопии методом исключения диагностировали тонкокишечную геморрагию. При этом, несмотря на крайне редкое возникновение профузных тонкокишечных кровотечений, основная проблема состоит в невозможности точной практической верификации уровня поражения и осуществления адекватного локального (как впрочем, и системного) гемостатического воздействия, если, конечно, неотложные ангиография и фиброэнтроскопия не являются для вашей клиники рутинными методами диагностики. В данном контексте весьма иллюстративным будет следующий клинический пример.

*Больная М., 79 лет, в октябре 2011 г. в течение 13 суток находилась на лечении в отделении ревматологии одной из клиник Москвы по поводу остеоартроза тазобедренных суставов с формированием*

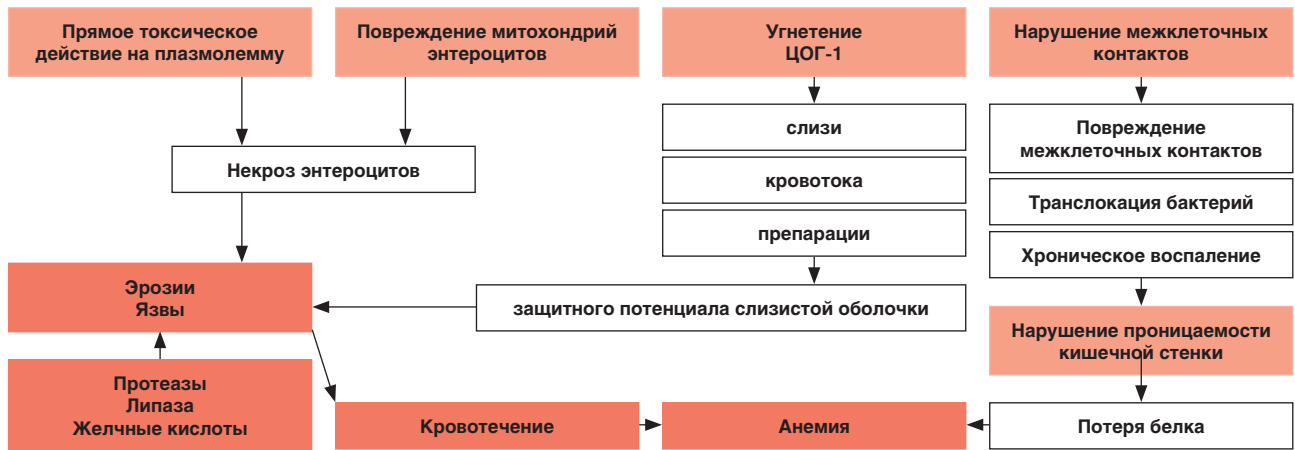


Рис. 1. Возможный патогенез НПВП-индуцированной энтеропатии

двустороннего коксартроза. Сопутствующие заболевания: ишемическая болезнь сердца, атеросклеротический коронарокардиосклероз, хронический бронхит вне обострения. В качестве препарата базисной терапии получала напроксен в дозе 1000 мг/сут в сочетании с омепразолом 20 мг/сут. По поводу интеркуррентной патологии принимала ацетилсалициловую кислоту в дозе 50 мг/сут. К исходу 3-й недели лечения пациентка отметила появление и нарастание слабости, эпизодов головокружения. В общем анализе крови была впервые выявлена анемия (гемоглобин – 82 г/л при исходном уровне – 112 г/л). После консультации хирурга (при ректальном исследовании выявлен жидкий «дегтеобразный» стул темного цвета – при «амебиазе») больная была переведена в хирургическое отделение с диагнозом «желудочно-кишечное кровотечение». На момент перевода состояние больной было расценено как средней тяжести: артериальное давление (АД) – 110/70 мм рт. ст., частота сердечных сокращений (ЧСС) – 81 в минуту, частота дыхательных движений (ЧДД) – 18 в минуту. Проведенные в неотложном порядке эзофагогастродуоденоскопия и колоноскопия источников кровотечения в верхнем отделе пищеварительного тракта, толстой и прямой кишке не выявили. Учитывая данные анамнеза (прием НПВП), клиническую картину желудочно-кишечного кровотечения и отсутствие его источников в верхнем отделе пищеварительного тракта и толстой кишке, поставлен диагноз «НПВП-индуцированные язвы тонкой кишки. Кишечное кровотечение». Лечение больной в хирургическом отделении включало в себя системную гемостатическую терапию (аминокапроновая кислота, этамзилат, свежезамороженная плазма), были отменены все НПВП. Спустя 16 часов нахождения больной в хирургическом отделении на фоне предшествующего стабильного состояния возникли гипотония, тахикардия, одышка (АД – 90/60 мм рт. ст., ЧСС – 101 в минуту, ЧДД – 23 в минуту), отмечено усугубление анемии (уровень гемоглобина – 71 г/л), имел место обильный стул с интенсивно окрашенными кровью каловыми массами. В условиях отделения интенсивной терапии была продолжена гемостатическая терапия, дополнительно назначены инфузионные среды для компенсации волемических нарушений, трансфузия эритроцитарной массы. На фоне проводимого лечения на 17-м часу нахождения больной в хирургической клинике на фоне острой постгеморрагической анемии было диагностировано развитие острого коронарного синдрома, осложнившегося острой

сердечной недостаточностью. Через 20 часов после перевода больной в хирургическую клинику по поводу желудочно-кишечного кровотечения была констатирована смерть.

На секции были выявлены множественные острые язвы тонкой кишки, осложненные кровотечением, картина острого малокровия внутренних органов, постинфарктный кардиосклероз.

Данный клинический пример показывает, что НПВП-индуцированные кровоточащие язвы тонкой кишки не менее опасны, чем НПВП-индуцированные язвы гастродуоденальной зоны, осложненные кровотечением. Как результат – сложная и, очевидно, запоздавшая диагностика НПВП-энтеропатии и кишечного кровотечения, прогрессирующая анемия, объективная сложность контроля над геморрагией. Тем более что перечень осложнений терапии НПВП в отношении тонкой кишки одними кровотечениями не исчерпывается. Так, по данным I. Vjameson et al. [1], общее количество побочных эффектов при назначении НПВП (геморрагии, перфорации и непроходимость) в дистальных отделах кишечника может даже превышать таковое в гастродуоденальной зоне. M.J.S. Langman сообщают [2], что основная причина интестинальных перфораций и кровотечений связана именно с приемом НПВП. A.J. Morris et al. [3] при изучении историй болезни 46 пациентов с ревматоидным артритом, принимающих НПВП, отмечают, что в 41% случаев имела место железодефицитная анемия с характерной картиной гиперемии и изъязвлений, определяемых при энтероскопии. W.F. Kessler et al. [4] проведено ретроспективное исследование распространенности хирургических осложнений со стороны тонкой кишки, вызванных приемом НПВП. Было установлено, что НПВП-индуцированные язвы вдвое чаще локализовались в подвздошной, чем в тощей, кишке, причем в 50% случаев выявлено распространенное поражение тонкой кишки. Осложнения, связанные с нестероидными язвами, в 50% проявлялись кровотечением, в 33% – перфорацией и в 17% случаев – кишечной обструкцией. M.C. Allison et al. [5] на основании анализа многотысячного аутопсийного материала сообщают о выявлении изъязвлений слизистой оболочки у 8,4% лиц, принимавших НПВП. При этом было отмечено, что прием НПВП более 6 месяцев повышал риск возникновения тонкокишечных язв до 14%.

Большинство исследователей выделяют два основных патогенетических механизма негативного влияния НПВП

на кишечный эпителий: 1) местное контактное воздействие на слизистую оболочку после перорального приема и повторное местное проявление токсических свойств препарата на эпителиоциты после прохождения его метаболитов через энтерогепатический путь рециркуляции; 2) системные побочные эффекты после абсорбции препарата из просвета кишки (ингибирование циклооксигеназы 1 – ЦОГ-1). Вклад каждого механизма в общую картину повреждения кишечной стенки до сих пор неясен (рис. 1).

Принято считать, что основными механизмами развития энтеропатии являются снижение уровня простагландинов в слизистой оболочке кишечника, повышение тонкокишечной проницаемости, нарушение гемоперфузии слизистой [5, 6]. Как терапевтические, так и токсические эффекты НПВП связывают прежде всего с их способностью снижать синтез простагландинов путем ингибирования ЦОГ-1 и ЦОГ-2. При этом именно ингибирование синтеза цитопро-тективных простагландинов является основной причиной возникновения изъязвлений и геморрагий в слизистой оболочке пищеварительной трубки [7]. Тем не менее результаты экспериментальных исследований красноречиво указывают на многогранность патогенеза НПВП-энтеропатии: энтеро-гепатическую рециркуляцию НПВП, увеличение проницаемости эпителиального кишечного барьера, нейтрофильную инфильтрацию слизисто-подслизистого слоя и бактериальную транслокацию [8-10]. В этих условиях повышенная проницаемость кишечного барьера способствует проникновению пищевых макромолекул, желчных кислот, панкреатического сока, бактерий и токсических веществ через собственную пластинку слизистой оболочки в лимфо- и гемоциркуляцию. В свою очередь токсины и бактериальные клетки способны потенцировать интраорганные воспалительные процессы с последующим развитием и прогрессированием подслизистого фиброза. Подслизистые грануляции впоследствии трансформируются в рубцовые циркулярные сужения, деформирующие просвет пищеварительной трубки, в результате чего формируются характерные «диафрагмоподобные стриктуры», весьма патогномичные для нестероидной энтеропатии [4, 11, 12]. О стриктуроподобных изменениях и мембранных стриктурах (diaphragm-like strictures) тонкой кишки, возникающих при длительном применении НПВП, сообщал ряд исследователей [12-15]. Стриктуры-«диафрагмы» являются многочисленными тонкими (от 2 до 4 мм) концентрическими образованиями, которые вызывают сужение просвета кишечной трубки. Они, как правило, расположены в средней трети тонкой кишки и гистологически характеризуются выступающими подслизистыми участками фиброза, не связанными с сосудистыми сплетениями [11].

Таким образом, побочное токсическое влияние НПВП на тонкую кишку включает в себя воспалительно-дистрофические процессы с нарушением проницаемости кишечного эпителия, стриктуроподобные изменения, изъязвления, перфорации и нередко фатальные кровотечения [11, 12]. Кровотечение из лекарственных язв тонкой кишки вносит негативный вклад и обычно усугубляет анемию у пациентов с ревматоидным артритом, принимающих НПВП. Количество теряемой крови при НПВП-индуцированных тонкокишечных язвах составляет 1-10 мл/сут, что сопоставимо с хронической кровопотерей при колоректальных

опухолях. Всасывание витамина В12 и желчных кислот в тонкой кишке при НПВП-индуцированной энтеропатии также может быть нарушено, что приводит к еще более выраженной анемии [3, 16].

Интенсивность интестинального кровотечения и темпы кровопотери зачастую не соответствуют морфологическому субстрату и эндоскопической картине повреждения слизистой оболочки у пациентов, принимающих НПВП. Приблизительно в половине случаев имеется скрытое кровотечение из эрозий тощей или подвздошной кишки [17, 18]. НПВП-индуцированная энтеропатия в большинстве случаев проявляется умеренно выраженной геморрагией. По мнению A.J. Collins, J.A. Du Toit [17], у больных, получающих НПВП, часто не удается обнаружить связи между нормальной эндоскопической слизистой желудка и двенадцатиперстной кишки и фактом кишечного кровотечения даже при хронической потере крови, приведшей к железодефицитной анемии. В связи с этим у 32 больных, получавших НПВП, проведено исследование, позволяющее уточнить локализацию кровотечения путем одновременного введения меченных In-нейтрофилов и Tc-эритроцитов. Оказалось, что спустя 20 часов у 19 больных отмечалось накопление меченых нейтрофилов и эритроцитов в правой подвздошной области, что являлось маркером тонкокишечной кровопотери. Дальнейшие исследования больных, получающих НПВП, показали прямую зависимость между выраженностью воспаления в кишечнике и массивностью кишечной кровопотери [17, 18]. Наконец, при проведении скрининговой энтероскопии у получающих НПВП больных ревматоидным артритом и железодефицитной анемией более чем в половине случаев в тонком кишечнике обнаружены источники кровотечения в виде эрозий и язв. При этом данные гастроскопии и колоноскопии исключали источник геморрагии [3]. Результаты проведенных исследований показали, что именно тонкий кишечник нередко является субстратом хронической кровопотери у больных, принимающих НПВП.

Помимо кишечного кровотечения, отдельной проблемой у пациентов, длительное время принимающих НПВП, являются в различной степени выраженные неспецифические воспалительные изменения в тонкой кишке, которые могут сохраняться в течение 16 месяцев после отмены препаратов. Закономерное следствие такого воспаления — развитие анемии, гипо- и диспротеинемии, что, естественно, усугубляет тяжесть основного заболевания, по поводу которого были назначены НПВП [19-21]. Известно, что у части пациентов с ревматическими заболеваниями имеется гипоальбуминемия, связанная с энтеральными белковыми потерями, но не зависящая от приема НПВП. I. Auer одним из первых продемонстрировал возможность связи потери белка и воспаления слизистой оболочки тонкого кишечника, вызванного приемом НПВП. Только у 1/3 пациентов, принимавших НПВП, автор не выявил признаков воспаления и кишечная потеря белка была в пределах нормы (< 25 мл/сут). У подавляющего большинства больных имелась энтеропатия, вызванная НПВП и проявлявшаяся потерей белка, которая достигала 318 мл/сут и закономерно приводила к гипо- и диспротеинемии [1].

Своевременная диагностика НПВП-энтеропатии, т. е. неосложненных эрозий и язв, и сегодня представляет

значительные трудности. Технически сложные традиционные эндоскопические исследования и агрессивные хирургические методы визуализации патологических изменений слизистой оболочки тонкой кишки продиктовали необходимость поиска более щадящих методов исследования для верификации патологических изменений тонкой кишки. В настоящее время основным неинвазивным методом диагностики НПВП-индуцированного повреждения слизистой оболочки тонкой кишки является лабораторная оценка нарушения ее проницаемости. Для определения степени нарушения проницаемости разработаны специальные функциональные неинвазивные тесты, теоретическим обоснованием которых служит обусловленная острой дистрофией энтероцитов и нарушениями стабильности межклеточных контактов пассивная диффузия растворенных макромолекул через клеточные мембраны в просвет кишки.

В последнее время внедрение в клиническую практику капсульной эндоскопии позволило быстро, а главное, достаточно информативно и практически безопасно выявлять повреждение слизистой оболочки тонкой кишки на фоне приема НПВП. В 2003 г. D.K. Rex, R. Eliakim сообщили о том, что процент выявления повреждения тонкой кишки, в том числе и НПВП-индуцированного, при использовании капсульной эндоскопии составляет 75-80%. В то же время Z. Fireman было проведено несколько исследований, в которых сравнивалась диагностика НПВП-индуцированного повреждения тонкой кишки методами капсульной и традиционной энтероскопии. Оказалось, что диагностические возможности капсульной методики значительно шире, чем традиционных инструментальных методов исследования: по диагностической ценности капсульная эндоскопия превосходит традиционную фиброэнтероскопию на 30%, а рентгенографию тонкой кишки — на 52% [22, 23]. Однако капсульная эндоскопия не нашла широкого применения в современной клинической практике и тем более не стала методом рутинной диагностики в неотложной гастроэнтерологии. Это связано в первую очередь с неуправляемостью капсулы и логично вытекающей из этого невозможностью фиксации изображения на зоне детального, методичного осмотра патологических изменений. Кроме того, выполнение каких-либо манипуляций, например эндогемостаза, при капсульной эндоскопии, по очевидным причинам, невозможно.

Говоря о лечении пациентов с НПВП-индуцированной энтеропатией, следует заметить, что с практической точки зрения наибольшее значение имеет возможность адекватного лечебного воздействия на жизнеугрожающие осложнения данного страдания — кишечное кровотечение, перфорацию стенки тонкой кишки и ее стеноз с развитием перитонита и острой тонкокишечной непроходимости. По сводным данным экспертов по проблеме НПВП-индуцированного повреждения тонкой кишки, его осложнениями примерно в половине случаев является кишечное кровотечение, в 33% — перфорация кишечной стенки с развитием перитонита и в 17% — обструкция кишки с развитием острой тонкокишечной непроходимости [4]. Очевидно, что при развитии подобных осложнений НПВП-индуцированной энтеропатии необходима консультация хирурга, поскольку перфорация и кишечная непроходимость требуют проведения операции, а кишечное

кровотечение остается потенциально хирургической проблемой. Объем операции определяется протяженностью поражения кишечной стенки. Так, при одиночной перфорации НПВП-индуцированной язвы, визуально неизменной стенке других сегментов кишки и уверенности (!) в отсутствии язв иной локализации можно ограничиться ушиванием перфоративного отверстия. Наличие же множественных перфораций или верифицированных при энтероскопии множественных язв на относительно ограниченном участке кишки, как и стенозирующая стриктура, требуют резекции участка тонкой кишки с одномоментным восстановлением кишечной проходимости с помощью формирования энтеро-энтероанастомоза.

Лечение пациентов с кровоточащими НПВП-индуцированными язвами тонкой кишки — отдельная и, следует признать, нерешенная проблема. Сложность лечения данного контингента пациентов заключается прежде всего в трудностях своевременной диагностики самого кишечного кровотечения и топической диагностики его источника, верификации характера и темпов кровотечения. Далее следуют объективные сложности, возникающие при попытках остановить уже диагностированное кровотечение. Контролируемое эндоскопическое воздействие на кровоточащую язву тонкой кишки в ходе фиброэнтероскопии, как и окклюзия ветвей верхней брыжеечной артерии при ангиографии, принципиально возможны, но в настоящее время не являются общепринятой практикой. И напротив, стандартная методика консервативного гемостаза, включающая инфузию ингибиторов фибринолиза и свежезамороженной плазмы, применяется повсеместно, но, увы, ее эффективность непрогнозируема. Очевидно, что в случае неэффективности консервативного гемостаза и рецидивирующего характера кровотечения возникают показания к оперативному вмешательству по поводу кровоточащих язв тонкой кишки. На первый взгляд несложные операции (энтеротомия — прошивание кровоточащей язвы — ушивание дефекта стенки тонкой кишки) нередко становятся серьезной проблемой и для хирурга, и для пациента. Сложность принятия решения о лапаротомии у пациента с волевыми нарушениями и острой постгеморрагической анемией на фоне неоднократных рецидивов кровотечения, проблематичность поиска источника кровотечения во внешне неизменной тонкой кишке, необходимость выполнения энтеротомии и интраоперационной фиброэнтероскопии, что существенно затягивает время операции и является весьма травматичным для кишечной стенки — вот неполный перечень проблем, возникающих при выполнении подобных вмешательств.

Все это заставляет нас принимать как должное весьма неудовлетворительные результаты лечения таких пациентов. Так, по данным A. Lapas, в 2005 г. в среднем по Европе общая летальность при НПВП-индуцированных язвах тонкой кишки, осложненных кровотечением, составила 26,7%, при язвах той же этиологии, но осложненных перфорацией, — 28,5%.

Учитывая частоту и выраженность серьезного побочного воздействия на слизистую оболочку тонкой кишки и неудовлетворительные результаты лечения осложнений, предпринимались многократные попытки разработать схемы эффективной медикаментозной



профилактики подобных осложнений. Прежде всего это касалось использования препаратов, обладающих защитными в отношении кишечного эпителия свойствами. Увы, но в большинстве экспериментальных исследований получены негативные результаты. Так, сукралфат не проявлял протективных свойств в отношении тонкокишечного эпителия, не уменьшал его проницаемость на фоне терапии напроксеном [24]. L. Aabakken et al. [25] опубликовали результаты исследования, в котором анализировали возможность нивелирования Н-2-блокаторами циметидином и фамотидином энтеротоксических свойств напроксена. Оказалось, что ни один из этих препаратов не оказывает протективного действия на слизистую оболочку и не влияет на увеличенную напроксеном кишечную проницаемость. Сразу следует заметить, что практически аналогичные данные были получены при сочетанном использовании традиционных НПВП и ингибиторов протонной помпы, что подробно будет рассмотрено далее.

I. Vjameson et al. [26, 27] исследовали влияние экзогенно вводимых простагландинов на кишечную проницаемость, нарушенную приемом напроксена. При использовании простаина E2, естественного аналога простагландина, не выявлено достоверного уменьшения кишечной проницаемости. Тем не менее одновременный прием мизопростала, синтетического аналога простагландина E2, в больших дозах вместе с индометацином позволял добиться некоторой редукции повышенного проникновения <sup>51</sup>Cr-ЭДТА через кишечный эпителий [26]. G.R. Davies [28] пришли к выводу, что при одновременном назначении мизопростала в дозе 800 мг/сут и напроксена 150 мг/сут возможно добиться лишь незначительной редукции тонкокишечной проницаемости. Аналогичное заключение представили R.T. Jenkins et al. [29], показавшие различную эффективность мизопростала в отношении уменьшения напроксен-индуцированной кишечной проницаемости в зависимости от продолжительности приема напроксена и дозы мизопростала. Результаты указанных исследований могут иллюстрировать, с одной стороны, что стабилизирующее действие мизопростала на кишечный эпителий и влияние простагландинов на кишечную проницаемость зависят от дозы препарата, а с другой — то, что нарушение целостности кишечного эпителия связано именно с редукцией синтеза простагландинов в слизистой оболочке тонкой кишки.

В последующих исследованиях G.R. Davies et al. [28] установлено, что дополнительное назначение метронидазола в дозе 400 мг 2 раза в сутки в течение 7 дней способствовало редукции увеличенной кишечной проницаемости, вызванной приемом индометацина. Хотя метронидазол не препятствует собственно увеличению кишечной проницаемости, он эффективно подавляет адгезию и инвазию микроорганизмов, уменьшая при этом выраженность воспалительных изменений кишечной стенки.

При одновременном назначении НПВП и сульфасалазина — препарата для базисной терапии воспалительных заболеваний кишечника — выявлено, что сульфасалазин в дозе 2 г/сут в течение 3 дней редуцирует увеличенную проницаемость кишечного эпителия, индуцированную приемом индометацина, а также уменьшает фекальную In-экскрецию и потери <sup>51</sup>Cr-меченных эритроцитов [30].

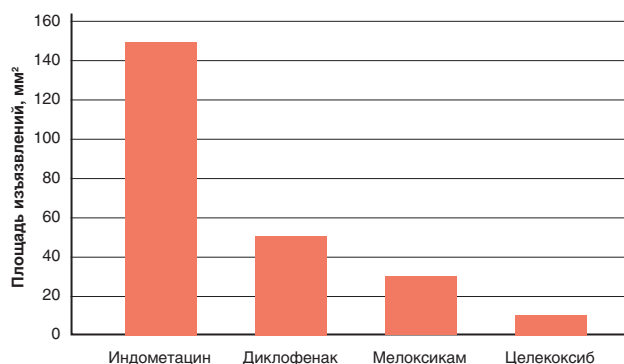
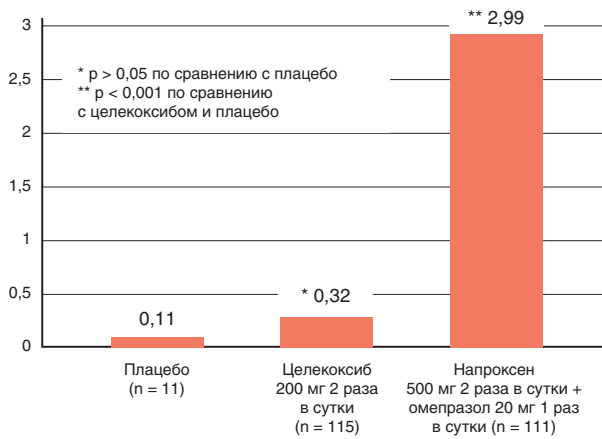


Рис. 2. Сравнительная характеристика токсичности некоторых НПВП в отношении тонкой кишки

Таким образом, по мнению подавляющего большинства авторов, эффективных средств профилактического или лечебного воздействия на слизистую оболочку тонкой кишки, способных нивелировать токсические эффекты традиционных НПВП, на сегодняшний день нет. Установление двух изоформ ЦОГ и появление в клинической практике коксибов, избирательно подавляющих активность ЦОГ-2 при минимальном влиянии на ЦОГ-1, открыли реальные перспективы безопасной в отношении пищеварительной трубки противовоспалительной и обезболивающей терапии. Тем не менее, поскольку НПВП-индуцированное повреждение слизистой оболочки тонкой кишки может быть связано не только с ингибированием синтеза простагландинов, идея селективного подавления активности ЦОГ-2 для уменьшения явлений НПВП-энтеропатии вначале однозначно воспринималась далеко не всеми. Однако уже первые результаты экспериментальных и клинических исследований продемонстрировали, что селективные ЦОГ-2-ингибиторы не проявляют тех гастро- и энтеротоксических свойств, которые стали непременными атрибутами терапии традиционными НПВП. В 1999 г. группа исследователей во главе с I. Vjameson опубликовала обзор экспериментальных исследований, в котором сравнивались влияние селективных и неселективных НПВП на интенсивность и темпы кишечной проницаемости, а также суммарная площадь повреждений эпителия тонкой кишки при применении индометацина, диклофенака, мелоксикама и целекоксиба в эквивалентных терапевтических дозах (рис. 2).

При сопоставлении результатов клинических исследований целекоксиба с данными литературы, касающимися частоты гастроэнтерологических побочных эффектов, возникающих на фоне лечения традиционными НПВП, оказалось, что использование целекоксиба позволяет не менее чем в 8 раз снизить частоту поражения желудочно-кишечного тракта по сравнению с применением традиционных НПВП [6, 23].

В настоящее время тот или иной вариант профилактики НПВП-индуцированного поражения тонкой кишки, как, впрочем, и всего желудочно-кишечного тракта, является составной частью одной из двух стратегических концепций защиты: концепции устранения альтернирующих факторов и концепции сохранения защитного потенциала слизистой оболочки. Согласно первой концепции для профилактики НПВП-индуцированного повреждения следует применять нивелирующие влияние кислотно-пептического фактора ингибиторы протонной помпы (ИПП).



**Рис. 3. Сравнительная характеристика энтеротоксичности целекоксиба и комбинации напроксена с омепразолом**

Вторая концепция предполагает необходимость использования в качестве средств первичной профилактики НПВП-индуцированного поражения безопасных в отношении слизистой оболочки пищеварительной трубки селективных ингибиторов ЦОГ-2 — коксибов. В последние 10-15 лет продолжается дискуссия о целесообразности использования той или иной концепции. Очередной виток обсуждения, как правило, связан с появлением новых препаратов (комбинированных с ИПП традиционных НПВП). Иногда создается впечатление о некоем искусственном затягивании данной дискуссии, поскольку основные приоритеты проблемы коллегиально определены еще в начале 2000-х годов. Так, в 2002 г. В. Wolfe и J. Anersson на основании метаанализа выборки из нескольких тысяч пациентов, получавших терапию НПВП, показали, что действительно дополнение традиционных НПВП профилактическими дозами ИПП снижает токсические эффекты в отношении желудка и двенадцатиперстной кишки на 32,8%. Однако терапия целекоксибом сама по себе, в монотерапии, позволила уменьшить частоту повреждения гастродуоденальной зоны по сравнению с вышеуказанной комбинацией на 44,6%! Заметьте: речь идет о слизистой оболочке верхнего отдела пищеварительной трубки, в котором кислота является одним из альтернирующих слизистую факторов и где профилактическое применение ИПП теоретически обосновано. Если же говорить о защите слизистой оболочки тонкой кишки, то отсутствие в этом отделе соляной кислоты делает попытки протективного применения ИПП здесь совершенно бессмысленными. Очевидные теоретические рассуждения вполне естественным образом нашли клиническое подтверждение. По данным J.L. Goldstein et al. [23], при сравнительной оценке влияния на слизистую оболочку тонкой кишки комбинированной терапии неселективным НПВП напроксеном в сочетании с омепразолом и монотерапии целекоксибом было установлено почти 9-кратное уменьшение частоты НПВП-индуцированной энтеропатии у пациентов, получавших целекоксиб (рис. 3). При этом достоверных различий в частоте токсических эффектов у пациентов, принимавших целекоксиб или плацебо, не выявлено.

В 2010 г. группой авторов [31] опубликован отчет о результатах крупномасштабного клинического исследования CONDOR (Celecoxib versus Omeprazole and Diclofenac in patients with osteoarthritis and rheumatoid arthritis). Цель

данного рандомизированного сравнительного исследования, включавшего 4500 пациентов, — определение преимуществ монотерапии целекоксибом в дозе 400 мг/сут над комбинацией диклофенака медленного высвобождения в дозе 150 мг/сут с омепразолом в дозе 20 мг/сут в отношении частоты развития «клинически значимых желудочно-кишечных патологических изменений на протяжении всего пищеварительного тракта» у пациентов, страдающих остеоартрозом и/или ревматоидным артритом с высоким риском осложнений (в анамнезе язвы, в том числе и осложненные). К «клинически значимым изменениям пищеварительного тракта» относили гастродуоденальное, тонкокишечное или толстокишечное кровотечение, стеноз выходного отдела желудка или кишечника, гастродуоденальную, тонкокишечную или толстокишечную перфорацию; клинически значимую анемию установленного или предполагаемого гастроинтестинального происхождения (снижение уровня гемоглобина на 20 г/л и более, или снижение показателя гематокрита на 10%). Срок наблюдения в исследовании составил 6 месяцев. В течение всего этого периода частота осложнений при комбинированной терапии диклофенаком с омепразолом прогрессивно увеличивалась, многократно превышая таковую при монотерапии целекоксибом уже со 2-го месяца наблюдения. На момент окончания исследования было установлено, что относительный риск (RR) осложнений при комбинированной терапии диклофенаком и омепразолом был в 4,32 раза выше, чем при монотерапии целекоксибом, а RR развития выраженной анемии при комбинированной терапии диклофенаком и омепразолом был выше в 4,87 раза. Это позволило авторам сделать заключение о том, что монотерапия целекоксибом у пациентов с риском НПВП-индуцированного поражения пищеварительного тракта предпочтительнее комбинации традиционных НПВП с ИПП [31].

В заключение следует отметить, что НПВП-индуцированная энтеропатия с точки зрения эпидемиологии и последствий представляет собой социально и клинически весьма значимый патологический процесс. Понимание серьезности данной проблемы требует, с одной стороны, осуществления контроля за возникновением и течением патологического процесса в тонкой кишке на фоне приема НПВП, а с другой — позволяет проводить мероприятия по целенаправленной и патогенетически обоснованной профилактике НПВП-индуцированной энтеропатии. При этом защита не только тонкой кишки, но и всей пищеварительной трубки в полной мере может быть обеспечена только концепцией сохранения защитного потенциала слизистой оболочки, предполагающей необходимость использования в качестве средств первичной профилактики НПВП-индуцированного поражения безопасные в отношении слизистой оболочки пищеварительной трубки селективные ингибиторы ЦОГ-2 — коксибы.

*Список литературы находится в редакции.*

*Статья печатается в сокращении.*

*Неврология, нейропсихиатрия, психосоматика. — 2013. — №1. — С. 79-87.*